NEGELIN, Max
19
1905

ÜBER DAS ADENOKARZINOM UND ADENOM DER LEBER

INAUGURALDISSERTATION

ZUR

ERLANGUNG DER DOKTORWÜRDE
DER HOHEN MEDIZINISCHEN FAKULTÄT
DER UNIVERSITÄT BERN

VORGELEGT VON

KARL WEGELIN,
PRAKT. ARZT VON ST. GALLEN

BERLIN
DRUCK VON GEORG REIMER
1905.

Von der medizinischen Fakultät zum Druck genehmi
auf Antrag von Herrn Prof. Langhans.

Bern, den 11. Mai 1904.

Der Dekan:

Prof. Langhans.

Die zahlreichen Fälle von Adenom und Adenokarzinom der Leber, welche in der Literatur veröffentlicht und zum Teil sehr ausführlich beschrieben worden sind, haben noch immer bezüglich der Genese der Neubildung, ihres Wachstums und ihres Verhältnisses zur Lebercirrhose keine vollständige Aufklärung gebracht, und auch ihre Stellung zu den andern epithelialen Neubildungen der Leber, einerseits der knotigen Hyperplasie und andrerseits zum gewöhnlichen primären Leberkrebs ist immer noch keine ganz bestimmte. Gerade in neuerer Zeit sind in der Frage der Genese und des Wachstums von verschiedenen Seiten Ansichten geäußert worden, welche von denen der älteren Autoren in mancher Hinsicht stark abweichen, während in der Frage nach dem ursächlichen Zusammenhang mit der Cirrhose die Meinungen von jeher weit auseinander gingen.

Es kam nun im Sommer 1903 im hiesigen Pathologischen Institut ein Fall von Adenokarzinom der Leber zur Beobachtung, der in mancher Hinsicht, besonders wegen seines Auftretens im Kindesalter, wegen des Fehlens einer Cirrhose im Lebergewebe und wegen der Gallensekretion in den Lungenmetastasen allgemeines Interesse erwecken dürfte. Er wurde mir von Herrn Prof. Langhans zur Untersuchung überwiesen, und dies gab den Anstoß, auch die übrigen in der Sammlung des Instituts befindlichen Fälle von Leberadenom einer genaueren Prüfung zu unterziehen.

Meinem hochverehrten Chef und Lehrer, Herrn Professor Langhans, möchte ich an dieser Stelle für die Anleitung und mannigfache Unterstützung bei dieser Arbeit meinen wärmsten Dank abstatten.

Fall 1.

Der Krankengeschichte, für deren gütige Überlassung ich Herrn Pro Stooss meinen besten Dank ausspreche, entnehme ich folgende Daten

Gigon Gilbert, 5½ Jahre alt, wurde am 27. Juli 1903 ins Jennersch Kinderspital aufgenommen.

Anamnese. Patient wurde rechtzeitig geboren und war bis vo zwei Monaten stets gesund, machte nie eine Infektionskrankheit durch Seit zwei Monaten klagt er von Zeit zu Zeit über Müdigkeit und geringe Schmerzen im Abdomen. Nie Erbrechen, Appetit soll nur wenig abge nommen haben. Gelbsucht war nie vorhanden. Stuhl regelmäßig. Hie und da etwas Kopfweh. Eltern gesund, ebenso ein neunjähriger Brude Keine Fehlgeburten.

Status. Kräftig gebauter Knabe, etwas anämisch aussehend. Zung kaum belegt. Rechte Thoraxseite gegenüber der linken etwas stärke vorgewölbt. Hautvenen am Thorax auf beiden Seiten ektatisch, rech mehr als links, ebenso rechts am Abdomen erweiterte Venen. Herz dämpfung nicht vergrößert, an der Herzspitze ein leises systolisches Ge räusch. Spitzenstoß etwas nach innen von der Mammilla im vierte Interkostalraum sichtbar. Lungengrenze in der rechten Mammillarlinie a untern Rand der fünften Rippe, seitlich geht sie in einer Horizontale nach hinten. Atemgeräusch überall vesiculär. Im obern Teil des Al domens findet sich ein Tumor von derb elastischer Konsistenz, der d rechte Thoraxseite emporhebt und offenbar der Leber angehört. Nac unten reicht die Geschwulst bis zum Nabel und wird hier vom Darm be deckt. Milz weder für Palpation noch für Perkussion vergrößert. Kei Ascites. Lymphdrüsen nirgends geschwellt. Stuhl hier und da diarrhoisch Urin normal, Tagesmenge 700 ccm.

7. August. In den letzten zwei Tagen Abendtemperatur über 37,4 Starke Schmerzen über dem größten Umfang des Tumors. Dieser hat sich sichtlich vergrößert. Es lassen sich unter dem Proc. xiphoidens zwei größere Knoten fühlen. Stuhl immer gallig gefärbt. Urin enthält keine Gallenfarbstoff. Kein Erbrechen.

11. August. Patient klagt sehr oft über Schmerzen in der Magen gegend. Oben ist der Tumor bedeutend nach links gewachsen, er reicht unter dem Rippenbogen bis zur linken Mammillarlinie. Milz nicht ve größert.

12. August. Es wird eine Probepunktion gemacht. Der Bericht de pathologischen Instituts lautet mit großer Wahrscheinlichkeit auf Adenom hepatis.

14. August. Die Skleren erscheinen zum erstenmal etwas gelblich Urin enthält noch keinen Gallenfarbstoff.

18. August. Aussehen blaß, Gesichtsfarbe gelblich. Temp. 38,1 Puls und Respiration beschleunigt. Rechte untere Lungengrenze a untern Rande der dritten Rippe. Herzdämpfung gegen früher um 1 c nach links verschoben. Über der rechten Lunge hinten Bronchialatme

Abdomen bedeutend stärker aufgetrieben. Leber sehr druckempfindlich. Leberdämpfung reicht in der rechten Mammillarlinie bis in die Höhe der Spina ant. sup. Stühle gelb gefärbt. im Urin keine deutliche Gallenfarbstoffreaktion. Kein Ascites. Milz nicht vergrößert.

21. August. Dyspnoe nimmt zu. Puls klein. Deutlicher Ikterus. Gallenfarbstoff im Urin.

23. August. Um elf Uhr vormittags bekommt Patient einen heftigen Anfall von Dyspnoe. Hautfarbe fahlgelb. Radialispuls nicht fühlbar. Abdomen prall gespannt, in den seitlichen Partien deutliche Dämpfung. Verblutung? Exitus zwei Uhr nachmittags.

Sektionsprotokoll. Sektion am 24. August 1903, neun Uhr vormittags.

Abgemagerte Leiche. leicht ikterisch. Abdomen etwas aufgetrieben. im rechten Hypochondrium sind die Konturen eines höckerigen Tumors sichtbar. Bei Eröffnung der Bauchhöhle fließt reichlich blutige Flüssigkeit aus. Zwerchfellstand rechts dritte Rippe, links dritter Interkostalraum. Leber sehr groß, reicht in der Axillarlinie bis zur Spina ant. sup., 12 cm unter den Rippenbogen, das Coecum medianwärts verdrängend. Leberrand in der rechten Mammillarlinie 14 cm unter dem Rippenbogen, in der Medianlinie 26 cm unter dem Ende des Corpus sterni und 6 cm über der Symphyse. in der linken Mammillarlinie 6 cm unter dem Rippenbogen, in der linken Axillarlinie am Rippenbogen. Magen ins linke Hypochondrium verdrängt, seine Oberfläche zum Teil mit der Leber verklebt. Omentum majus nach aufwärts geschlagen, mit der Leber verklebt. Därme mäßig gefüllt, nach links verdrängt. In dem Fossae lumbales und im kleinen Becken ziemlich viel blutige Flüssigkeit.

Lungen stark retrahiert, Herzbeutel ganz freiliegend. Beide Lungen frei. in den Pleurahöhlen keine Flüssigkeit, im Herzbeutel wenig klares Serum.

Herz sehr breit. rechts und links schlaff. Spitze vom linken Ventrikel gebildet. Klappen ohne Veränderungen. Endokard leicht ikterisch. Myokard blaß. etwas gelblich, mit einigen punktförmigen Trübungen. Wanddicke links 8, rechts 2,5 mm. For. ovale und Ductus Botalli geschlossen.

Balgdrüsen der Zunge sehr groß.

Tonsillen groß, in der rechten nekrotische Pfröpfe, in der linken ein kleiner Absceß.

Pharynx, Oesophagus, Larynx und Trachea außer leicht ikterischer Verfärbung ohne Besonderheiten.

Thyreoidea klein.

Aorta thoracica: Intima leicht ikterisch.

Linke Lunge klein. Pleura glatt glänzend. An mehreren Stellen dicht unter der Pleura gelbe, prominente Knoten von 0.5—1 cm Durchmesser. Schnittfläche: Oberlappen gut lufthaltig, leicht ikterisch, im Unterlappen mäßige Atelektase. Blutgehalt gering.

Rechte Lunge ebenfalls klein, Pleura glatt glänzend. Mehrere subpleurale gelbe Knötchen. Oberlappen wie links, im Mittellappen ver-

minderter Luftgehalt, Unterlappen ganz atelektatisch. Tumorknötchen au der Schnittfläche scharf abgegrenzt, etwas prominent, zum Teil stark ei weicht, von gelblicher oder weißlicher Farbe und geringer Transparen

Bronchialschleimhaut leicht ikterisch.

Milz ziemlich groß, 75 g. Pulpa weich, blaß, Trabekel und Follike deutlich. Follikel normal groß.

Nebennieren ohne Veränderungen.

Nieren leicht ikterisch, sehr blutarm, sonst ohne Veränderungen.

Magen und Duodenum ohne Besonderheiten. Ductus choledochu durchgängig.

Leber: Gewicht 2500 g.

Größter Durchmesser:

von oben nach unten:	rechter	Lappen	21	cm,	linker	Lappen	12,5	cm.
von rechts nach links:	„	„	22	„	„	„	12,5	„
von hinten nach vorn:	„	„	10	„	„	„	8	„

An der Oberfläche zahlreiche, 4—6 cm Durchmesser haltende Knote die oft aus kleineren Höckern von 2—20 mm Durchmesser zusammenge setzt werden. Konsistenz der Knoten zum Teil weich, zum Teil etwa derber, Farbe meist gelblich. Am Lobus Spigelii subperitonäal gelege findet sich eine große Höhle, welche zerfallenes Tumorgewebe und g ronnenes Blut enthält. In der Nähe dieser Höhle, kommunizierend m ihrem Inhalt, liegen große coagulierte Blutmassen in der freien Bauch höhle und erstrecken sich an der vorderen Seite des Magens we nach unten.

Schnittfläche durch die obere Hälfte der Leber: An der Grenz zwischen rechtem und linkem Leberlappen ein etwa 6 cm Durchmesse haltender rundlicher Knoten, gegen die Umgebung scharf abgesetzt, m Andeutung eines lobulären Baues. Die einzelnen Läppchen variieren zwische 1 und 20 mm und sind durch seichte Linien unvollkommen voneinande getrennt. Gewebe von gelblichweißer Farbe, mit vereinzelten Hämorrhagie Transparenz gering, namentlich in den gelben Partien. Nach hinten vo diesem Knoten befindet sich ein ähnlicher Knoten von ca. 4 mm Durch messer, der sich durch geringere Transparenz und ausgedehnte Hämo rhagie vom ersten unterscheidet. Neben diesen Knoten auf der Schnitt fläche zerstreut kleinere, teils längliche, teils runde, wenig prominierend Tumormassen von gelblichweißer Farbe und geringer Transparenz. Da Lebergewebe selbst zeigt eine wenig ausgesprochene azinöse Zeichnung ist blutarm, leicht ikterisch, wenig transparent.

Ein Schnitt an der Grenze zwischen mittlerem und oberem Dritte der Leber zeigt ebenfalls ziemlich scharf voneinander abgesetzte, größere meist gelappte Knoten von gelblicher oder grünlicher Farbe mit starke hämorrhagischer Infiltration.

Schnittfläche durch das untere Drittel des rechten Leberlappens fas vollkommen von einer großen Tumormasse eingenommen. Das Leber gewebe ist auf der rechten und hintern Seite auf einen schmalen Saum

von höchstens $\frac{1}{2}$ cm Breite reduziert. Der Tumor selbst zeigt deutlich lappigen Bau mit mehr oder weniger scharfer Abgrenzung der einzelnen Lappen. Diese variieren zwischen 1 und 6 cm Durchmesser, die größern Lappen zerfallen ihrerseits wieder in kleinere, meist nur unscharf begrenzte Herde. Die einzelnen Lappen bestehen teils aus einem graurötlichen, hämorrhagisch infiltrierten, teils einem graugelben, teils einem stark grün gefärbtem Gewebe, das namentlich in den grünen Partien deutlich körnig und trüb ist. In den übrigen Teilen des Tumors ist die Transparenz gering, das restierende Lebergewebe ist stark trüb.

Von allen Tumorknoten läßt sich sehr reichlich trüber Saft abstreifen, welcher frisch untersucht stark verfettete Zellen ohne Glycogen enthält.

Aus vielen größern Pfortaderästen ragen auf der Leberschnittfläche gelbliche Tumormassen hervor, die sich leicht herausheben lassen. Ebenso sieht man an der Einmündung der Vena hepatica in die Vena cava inf. in der ersteren eine fetzige gelbliche Masse, die jedoch das Lumen nicht vollständig ausfüllt.

Die periportalen Lymphdrüsen nicht wesentlich vergrößert, auf der Schnittfläche unverändert.

Im Darm überall gallig gefärbter Inhalt, Follikel etwas groß, sonst nichts Besonderes. Mesenterialdrüsen unverändert.

Pankreas, Aorta abdominalis, Harnblase und Hoden ohne Veränderungen.

Die Schädelsektion ergibt nichts von Belang.

Anatomische Diagnose: Adenoma hepatis mit Metastasen in den Lungen. Blutung ins Abdomen aus einem Tumorknoten.

Aus dem Tumorknoten der Leber und dem angrenzenden Lebergewebe wurden zahlreiche Blöcke von ca. 1 cm Dicke ausgeschnitten, ebenso aus den Knoten der Lungen. Zur Fixierung wurde Alkohol und Sublimat benutzt, zur Einbettung Celloidin. Die Schnitte waren 10—20 μ dick und wurden mit Hämalaun-Eosin, nach van Gieson, nach Weigerts Methode zur Färbung der elastischen Fasern und mit Säurefuchsin-Orange G nach Heussi gefärbt.

Die mikroskopische Untersuchung ergab folgendes:

a) Lebergewebe.

Das Lebergewebe ist in ziemlich großer Ausdehnung zwischen den Geschwulstknoten erhalten geblieben und zeigt da, wo es nicht durch Kompression von seiten der rasch wachsenden Neubildung gelitten hat, nur geringfügige Veränderungen. Diese bestehen vor allem in einer leichten Verbreiterung der Glissonschen Scheiden, welche aber auch nicht überall deutlich ansgesprochen ist. Nirgends kommt es zu einem Zusammenfließen benachbarter Glissonscher Scheiden, so daß also von einer eigentlichen Cirrhose nicht die Rede sein kann. Die Scheiden werden von einem mäßig kernreichen Bindegewebe gebildet, das auch nur spärliche Lympho-

cyten enthält. Pfortader, Leberarterie und Gallengänge lassen sich ste
sehr deutlich erkennen. Namentlich die letztern fallen durch ihre dunk
Kernfärbung sofort auf. Auch in den kleineren Glissonschen Scheide
finden sich meist drei bis vier Gallengänge, die bald quer, bald läng
getroffen sind. Häufig lassen sie kein deutliches Lumen unterscheide
und erscheinen auf dem Längsschnitt als zwei dicht nebeneinander liegend
Reihen von kubischen oder etwas abgeplatteten Zellen, deren Kerne a
der äußern Seite gelegen sind. Die Zahl dieser solid erscheinenden Gäng
ist in vielen Glissonschen Scheiden gegenüber der normalen Leber en
schieden etwas vermehrt, allerdings nicht bedeutend, denn niemals hab
ich in einer Glissonschen Scheide mehr als vier solcher Gänge gesehe
Auch ist hervorzuheben, daß durchaus nicht alle Scheiden diese Ve
mehrung aufweisen.

In den Acini herrscht die gewöhnliche radiäre Anordnung der Zel
balken. Die Breite eines Balkens wird nur von einer Zelle, seltener vo
zweien eingenommen. Die Zellen sind normal groß, von kubischer od
unregelmäßig eckiger Gestalt und zeigen meist eine leicht bräunlich
Färbung des Protoplasmas. Die Kerne sind rundlich oder oval, habe
einen Durchmesser von 5—6 μ und färben sich überall gut. Meist tri
in ihnen ein exzentrisch gelagertes Kernkörperchen deutlich hervor. I
manchen Zellen liegen zwei oder sogar drei Kerne, welche meist etwa
dunkler erscheinen als die Kerne der übrigen Zellen. Typische Mitose
habe ich nirgends gesehen, hingegen hie und da leicht eingeschnürte un
mantelförmige Kerne, welche wohl auf eine amitotische Kernteilun
schließen lassen.

Die Kapillaren zwischen den Leberzellkapseln sind im ganzen ziem
lich weit und enthalten neben roten Blutkörperchen zahlreiche polynucleär
Leukocyten. Das Kapillarendothel weist schöne spindelförmige Kerne au
zwischen denen hie und da typische Kupffersche Sternzellen hervortrete

Stärkere Veränderungen zeigt dagegen das Lebergewebe in der Näh
der großen Tumorknoten. Hier fällt vor allem die Weite der Kapillare
auf, die mit roten Blutkörperchen prall gefüllt sind und deren Breite vie
fach das Doppelte des Normalen beträgt. Zwischen ihnen liegen schmal
Balken von kleinen atrophischen Leberzellen, die infolge ihrer star
braunen Färbung dunkler als die übrigen, nicht komprimierten Zellen e
scheinen. Im allgemeinen ist die Blutstauung in den zentralen Partie
der Acini etwas stärker ausgesprochen als in der Peripherie, doch ist de
Unterschied nicht sehr bedeutend. In der Nähe der größeren Knoten is
überhaupt die Abgrenzung der Acini etwas schwierig, sie sind durch de
Druck des Tumors gleichsam in die Länge gezogen und die Hauptmass
ihrer Balken verläuft konzentrisch um den Tumor.

Außer in der Nachbarschaft der größeren Tumoren finden sich noc
in anderen Bezirken des Lebergewebes Stauungserscheinungen und zwa
überall da, wo sich größere Geschwulstthromben, die wir später beschreibe
werden, in den Ästen der Vena hepatica gebildet haben. Hier erinne

as Bild häufig an das einer gewöhnlichen geringgradigen Stauungsleber, dem nämlich die Kapillaren hauptsächlich im Zentrum der Acini erweitert sind und zwischen sich schmale, atrophische Leberzellbalken fassen. ie Zellen enthalten häufig zahlreiche helle Vakuolen, waren also offenbar ark verfettet. Hie und da sind sie auch ganz zugrunde gegangen, so aß Kapillare an Kapillare anstößt.

b) Tumoren der Leber.

Die Tumormassen, mit denen fast die ganze Leber durchsetzt ist, eigen sowohl in ihrem Aufbau wie in ihrem Verhalten gegenüber dem ebergewebe bedeutende Verschiedenheiten, so daß wir die einzelnen ormen gesondert besprechen müssen.

Beginnen wir mit der Beschreibung eines kleinen Knötchens von mm Durchmesser, das fast überall scharf abgegrenzt in einem Leberewebe liegt, das außer den durch die Geschwulstthromben hervorgerufenen tauungserscheinungen keine weiteren Veränderungen aufweist. Bei Lupenergrößerung läßt dieses Knötchen an der Peripherie Einkerbungen erennen, die sich zum Teil als schmale bindegewebige Septen ins Innere es Tumors fortsetzen. Das Bindegewebe dieser Septen ist mäßig kernlich und enthält eine geringe Zahl von Lymphocyten, es führt weder allengänge noch größere Gefäße, nur einige kleine Gefäße, deren Wanung aus Endothel und Adventitia besteht, folgen seinem Verlauf. Die ärbung der elastischen Fasern ergibt, daß die Septen wohl solche in äßiger Menge enthalten, daß aber nirgends ein Ring von elastischen asern um ein Gefäß herum vorkommt. Es fehlen also Gefäße, welche s sichere Arterien und Venen zu erkennen wären und somit haben diese epten auch gar keine Ähnlichkeit mit Glissonschen Scheiden. Die Septen urchziehen zum Teil den Tumor ganz, zum Teil ragen sie nur eine Strecke eit ins Tumorgewebe vor, so daß dadurch eine Entstehung des Knötens durch Konfluenz von mehreren kleineren wahrscheinlich gemacht wird.

Die Neubildung besteht, wie schon bei schwacher Vergrößerung eutlich hervortritt, aus Zellbalken, die einen sehr stark gewundenen Verauf haben und vielfach netzförmig untereinander zusammenhängen. Von eberzellbalken unterscheiden sie sich auf den ersten Blick durch ihre edeutendere Breite, durch die dichtere Lagerung der Kerne und durch en unregelmäßigen Verlauf, nirgends zeigen sie eine radiäre Anordnung m ein zentral gelegenes Gefäß. Zwischen ihnen liegen Lücken und palten, deren Weite etwas geringer ist als die von gut injicierten Acinusapillaren.

Zur deutlichen Unterscheidung von Tumor- und Lebergewebe erwies ch nun die gewöhnliche Färbung mit Hämalaun-Eosin ungenügend. Das rotoplasma der Tumorzellen färbt sich allerdings dabei heller rot als das r Leberzellen, doch ist die Differenz nicht sehr bedeutend. Ich bediente ich daher der zuerst von Heussi angewandten Färbung mit Orange G, elche den Unterschied zwischen den beiden Zellarten viel deutlicher

hervortreten läßt. Während nämlich bei dieser Färbung die Leberzellen ein tief braunroten Ton annehmen, erscheint das Protoplasma der Tumorzell zum Teil hellorange, zum Teil nimmt es gar kein Orange auf, sonde färbt sich mit dem zur Kernfärbung verwendeten Hämalaun leicht bläulic

Die Größe der Tumorzellen schwankt beträchtlich, die große Mel zahl ist etwas kleiner als die Leberzellen in den nicht komprimiert Partien, das Verhältnis ist ungefähr 5:6. Doch kommen auch Zellen v die ebenso groß oder noch größer, und andere, die ganz bedeutend klein oft nur halb so groß wie Leberzellen sind. Die Zellkerne liegen im Durc schnitt um ihren eigenen Durchmesser, manchmal aber auch nur um dess Hälfte voneinander entfernt. Fast ebensosehr wie die Größe wechs die Form der Zellen. Die meisten sind unregelmäßig fünf- und sechseck daneben kommen aber auch langgestreckte, schmale Zellen nach Art v Schaltzellen vor, die hie und da in etwas größerer Zahl an den Rände der Balken, doch oft auch mitten zwischen den anderen Zellen liegen. D Protoplasma der Tumorzellen ist bedeutend weniger granuliert als das d Leberzellen, dabei sind die Granula etwas gröber und nicht so gleic mäßig verteilt wie in den Leberzellen. Die bräunliche Färbung, die d Leberzellen eigentümlich ist, fehlt meistens. Doch muß betont werde daß sich verhältnismäßig viele Zellen, die in der Beschaffenheit des Pr toplasmas in bezug auf Granulierung und Färbung vollkommen Leberzell entsprechen, mitten zwischen den anderen verteilt finden. In einig kleineren Zellgruppen erscheint das Protoplasma sehr hell, was v kleineren und größeren Vakuolen, in denen offenbar Fettropfen lage herrührt. Endlich mag noch bemerkt werden, daß die Zellgrenzen fa überall deutlich zu sehen sind.

Gerade umgekehrt wie bei den Zellen stellt sich das Größenverhältn bei den Kernen der Leber- und Tumorzellen. Während die Kerne d Leberzellen einen Durchmesser von 5—6 μ haben, beträgt dieser bei d Kernen der Tumorzellen 6—8 μ, und oft steigt er bis zu 12 μ, so daß die großen Kerne den doppelten Durchmesser eines Leberzellkerns habe Andrerseits finden sich freilich auch einige kleine Kerne von nur 3 Durchmesser. Die Form der Kerne ist rundlich oder oval, einzelne zeig auch leichte Lappung oder seitliche Einkerbungen. Die mittelgroßen u großen Kerne besitzen in der Mehrzahl ein schönes Chromatingerüst m weiten Maschen, in welchem ein Kernkörperchen deutlich hervortritt, seltene sind es deren zwei oder drei. Die größten Kernkörperchen haben ein Durchmesser von 3 μ, sie färben sich nicht mit Hämalaun, sondern m Eosin und Orange G, sind also acidophil. Nicht selten lagern sich d blauen Chromatinkörner in größerer Zahl direkt an die Oberfläche d Nucleoli an, so daß diese ein feinzackiges Aussehen gewinnen und d Rot- oder Orangefärbung fast verdeckt wird. Im Gegensatz zu diesen sch bläschenförmigen Kernen sind die kleinen, meist ovalen Kerne und au einige der mittelgroßen bedeutend dunkler und sehr chromatinreich, d daß keine deutliche Struktur zu erkennen ist. Meist ist auch das Pro

sma dieser Zellen dunkler und dichter granuliert als das der übrigen morzellen. Zu diesem Typus gehören die meisten der oben erwähnten haltzellen. Mitosen der Kerne im Monaster- und Dyasterstadium kommen r, sind aber ziemlich spärlich. Hie und da liegen auch zwei meist nkle Kerne in einer Zelle, hingegen nie eine größere Zahl.

Ziemlich häufig treten in den Kernen regressive Veränderungen auf. nzelne zeigen Runzelung der Kernmembran, verbunden mit Verdichtung s Chromatins. Bei anderen sieht man eine oder mehrere helle Vakuolen n verschiedener Größe, umgeben von einer feinen blauen Linie, im nern des Kerns oder der ganze Kern ist bis auf die Kernmembran in e homogene, leicht bläuliche Masse umgewandelt, in der sich weder romatinkörner noch Kernkörperchen unterscheiden lassen. Oder endlich fehlt ein deutlich abgegrenzter Kern, an seiner Stelle liegen im Zentrum r Zelle mehrere rundliche, längliche oder gelappte, sehr dunkle Chrotinklumpen.

Wie oben hervorgehoben, sind die Zellen in Form von Balken anordnet, die erheblich breiter als Leberzellbalken sind. Im Durchschnitt gen in der Breite eines Balkens 5—6, oft aber auch 10—12 Zellen. einzelnen Bezirken des Tumors, wo die Balken verhältnismäßig schmal d, fällt auf, daß die Kerne vorwiegend an der Außenseite der Balken gen, während im Innern des Balkens eine breitere Zone von Protoplasma h erstreckt, so daß man hier Drüsenschläuche vermuten könnte. Doch lt ein eigentliches Lumen. An andern Stellen, besonders in der Nachrschaft bindegewebiger Septen, verbreitern sich die Balken zu größeren llhaufen, die hauptsächlich aus kleinen Zellen bestehen und bei schwacher rgrößerung infolge der dichten Lagerung der Kerne sehr dunkel erheinen. Die Zellen haben sich hier am meisten vom Typus der Leberllen entfernt, ihr Protoplasma hat durchweg einen leicht bläulichen Ton.

Neben der trabekulären Struktur lassen sich aber auch Andeutungen n Kanälen erkennen, die Ähnlichkeit mit Drüsenschläuchen haben. hon die oben erwähnte Randstellung der Kerne in den schmalen Zellfängen weist darauf hin, aber außerdem tritt hier und da zwischen den llen eines Balkens ein ganz feines punktförmiges Lumen auf, um das nächstgelegenen Zellen, die meist niedrig zylindrische Form besitzen, t ihren Achsen radiär gestellt sind. Ihr Kern liegt auf der vom Lumen gewandten Seite, das Protoplasma ist meist ziemlich reichlich, dicht nuliert und färbt sich ziemlich dunkelorange. Es zeigt also noch ße Ähnlichkeit mit dem der Leberzellen. Zuweilen liegt im Lumen ein ines, homogenes, gelbbraunes Kügelchen.

Die schmalen Spalten und Lücken zwischen den Balken werden von em feinen Netz von engen Kapillaren eingenommen. Den Tumorzellen ht anliegend verläuft längs der Balken eine feine Linie, in welche längne schmale Kerne nach Art von Endothelkernen eingestreut sind. Das morgewebe zeigt also, auch was die Blutkapillaren anlangt, eine große nlichkeit mit normalem Lebergewebe. Nun sind die Kapillaren etwas

schmäler, gleichsam komprimiert durch die größere Breite der Zellbalk
Dabei paßt sich ihr Lumen den Konturen der Zellbalken an, so daß
auf dem Querschnitt bald röhrenförmig, bald spaltförmig erscheint.
einzelnen Stellen ragen protoplasmareiche Zellkörper, deren Kerne gle
den benachbarten Endothelkernen sind, ins Lumen vor und ferner si
man auch spindelige Zellen, die sich am einen Ende, wo der Kern liegt,
zwei kurze Fortsätze gabeln. Diese Zellen entsprechen offenbar Kupffe
schen Sternzellen.

Auffallend sind größere, mit roten Blutkörperchen angefüllte Räu
von 0,05—0.25 mm Durchmesser, die bei ihrer außerordentlich regelmäßig
runden oder ovalen Form und ihrer scharfen Begrenzung in erster Li
Gefäße, vielleicht auch eine kavernöse Stelle im Tumor vermuten ließ
Doch sind die Räume, um einen wirklich kavernösen Bau zu veranlass
zu wenig zahlreich und liegen zu weit auseinander. Für die Annahm
daß hier Gefäße vorliegen, spricht auch die Beschaffenheit der in dies
Räumen liegenden roten Blutkörperchen: denn sie sind aus einer glänzen
den Substanz gebildet, die nur selten im Zentrum etwas heller erschei
und haben also durchschnittlich das Aussehen von gut erhaltenen, nic
ausgelaugten roten Blutkörperchen. Im Hämalaun-Eosinpräparat färb
sie sich sehr verschieden, bald schön eosinrot, bald bläulich und zum T
besonders die in der Mitte gelegenen, auch leicht gelblich.

Trotzdem bin ich zu dem Resultat gekommen, daß es sich hier ni
um Gefäße handelt, sondern um Extravasate, die allerdings erst in d
letzten Zeit entstanden sein können. Zunächst sind die meisten Räu
in ihrer ganzen Peripherie nur von Geschwulstzellen begrenzt, zwisch
denen sich hier und da die roten Blutkörperchen in Form von kurzen Zack
nach außen vorschieben, und auch in der Nachbarschaft finden sich man
mal rote Blutkörperchen einzeln und in ganz kleinen Gruppen mitten
einem Geschwulstbalken. An einigen Stellen, besonders in den kleine
Räumen, ragen locker liegende Tumorzellen zwischen die roten Blutkörp
chen vor und einzelne haben sich ganz abgelöst. Allerdings ist zu b
merken, daß sich hier und da auch der Anschein eines Endothels find
doch niemals im ganzen Umfang eines solchen Raumes, nur an ein
beschränkten Stelle liegt der Blutmasse direkt ein länglicher, schma
Kern an, der sich von den runden Kernen der benachbarten Geschwul
zellen deutlich unterscheidet. Ich gestehe, daß mir diese Bilder zue
beweisend zu sein schienen für die Gefäßnatur dieser Räume. Das Feh
des Epithels an den meisten Stellen des Umfangs konnte ja auf ei
postmortal häufig vorkommenden Maceration beruhen. Als entscheide
konnte ich nur die Untersuchung von Schnittserien ansehen, denn da
mußte sich herausstellen, ob diese Räume untereinander zusammenhäng
oder in andere deutliche Blutgefäße übergehen. Ich habe den klein
Rest dieses Tumors nach Durchfärbung mit Hämalaun zu Schnittseri
benutzt, wobei allerdings nur 30 Schnitte von 20 μ Dicke gewonnen wurd
und nur in 15 Schnitten waren noch Bluträume vorhanden. So klein d

l dieser Schnittserie ist, so genügte sie doch vollständig, um folgendes tzustellen: Die verschiedenen Bluträume hängen nicht untereinander ammen, sie behalten allerdings nicht immer die Form, die sie in ihrer te an der Stelle der größten Flächenausdehnung haben, sie nehmen nchmal statt runder längliche Form an und werden wieder rundlich. größeren erhalten sich durch 6—10 Schnitte und sind also in der hrzahl kugelig bei einem Durchmesser von 0,1—0,2 mm. In dem letzten nitt sind sie sehr klein und meist am wenigsten scharf begrenzt. Gerade r machen sie durchaus nicht den Eindruck eines Gefäßlumens, sondern es kleinen Extravasats, das sich an beliebiger Stelle in einen Geschwulstken ergossen hat. Auf dem folgenden Schnitt findet sich an entsprechender Stelle ganz gewöhnliches Geschwulstgewebe und nichts deutet auf die wesenheit eines hämorrhagischen Herdes im vorhergehenden Schnitt . Die Herde zeigen also die scharfe Begrenzung nur in der Mitte ihrer ßten Ausdehnung und auch da nicht an ihrem ganzen Umfang. Ferner ein Zusammenhang mit benachbarten Blutkapillaren nicht deutlich zu en. Daß ein solcher existiert haben muß, ist von vornherein klar, aber selbe ist, nachdem das Extravasat sich gebildet hat, verschwunden. rundliche Form der Bluträume erklärt sich wohl daraus, daß sich die alten gebliebenen Tumorzellen unter dem Druck des Extravasates zu em einheitlichen Belag geformt haben, so daß eine scharfe Abgrenzung steht. Daß auf kurze Strecken hin ein Endothel die Wandung bildet, nicht verwunderlich, wenn man annimmt, daß ein Zellbalken vollständig auf die anliegende Kapillare zerstört wurde. Die stellenweise bläuhe Färbung der roten Blutkörperchen rührt wahrscheinlich von dem östen Chromatin zerfallener Kerne her. Maceriertes Endothel war nirgends finden.

Von Wichtigkeit sind endlich noch die Randpartien des Tumors und s Verhalten des angrenzenden Lebergewebes. Die Neubildung stößt mlich fast überall an das Lebergewebe direkt an, nur auf kleine Strecken legen sich einige feine Bindegewebsfasern dazwischen. Eine eigentne bindegewebige Kapsel fehlt. Die dem Tumorknoten zunächst gelenen Leberzellbalken zeigen das ausgesprochene Bild der Druckatrophie. e Zellen sind sehr schmal, aber stark in die Länge gezogen und manchl fast spindelförmig. Ihr Protoplasma erscheint stark braun gefärbt. Kerne sind klein und dunkel und liegen in der Längsrichtung eines lkens um das Vier- bis Fünffache ihres Durchmessers voneinander entnt. Die Zellen bilden konzentrisch um den Tumor verlaufende Reihen, ischen denen die Kapillaren als ganz schmale Spalten erscheinen. Da, der Tumor die oben genannten Einkerbungen an der Peripherie zeigt, laufen noch einige wenige Leberzellbalken ins Innere des Tumors, wo sich zum Teil in den bindegewebigen Septen verlieren. Die Grenze ischen Leber- und Tumorgewebe ist nun auf große Strecken hin eine lständig scharfe. An die innerste Schicht atrophischer Leberzellen lagert h das Tumorgewebe dicht an und zwar teils als kontinuierliche Zell-

schicht, teils mit den verbreiterten Enden seiner Zellbalken. Meist lä
es sich, namentlich bei Färbung mit Orange G, durch die Verschiedenh
des Protoplasmas mit vollkommener Sicherheit entscheiden, ob eine Ze
dem Leber- oder dem Tumorgewebe angehört. An anderen Stellen freil
liegen die Verhältnisse nicht so klar. Man sieht hier einen schmal
Leberzellbalken in tangentialer Richtung auf die Peripherie des Tum
zulaufen und sich unter allmählicher Verbreiterung seiner Zellen dir
in einen Tumorzellbalken fortsetzen, wobei auch die zu beiden Seiten d
Leberzellbalkens liegenden Kapillaren direkt in die Kapillaren des Tum
übergehen. Doch gelingt es meist auch hier, die Grenze zwischen Leb
und Tumorgewebe genau zu bezeichnen, da sich an die letzte stark bra
gefärbte Leberzelle fast stets eine Zelle anlagert, die durch ihr helle
Protoplasma und ihren größeren, bläschenförmigen Kern deutlich als Tum
zelle charakterisiert ist. An einzelnen Stellen ist es aber auch bei Oran
färbung nicht möglich, die Grenze zwischen Tumor- und Leberzellen gen
angeben zu können, denn manchmal stoßen an sichere Leberzellen Zel
an, welche zwar einen etwas größeren Kern besitzen, aber in der B
schaffenheit des Protoplasmas mit Leberzellen noch vollständig übere
stimmen. Ich werde auf diese „Übergangsbilder" später noch ausführlich
zurückkommen.

Die größeren Tumoren von mehreren Zentimetern Durchmesser, d
makroskopisch gelblich oder stark grün gefärbt und gut abgekapselt war
schließen sich in ihrem Bau an das eben beschriebene Knötchen nahe a
Sie werden von breiten und schmalen bindegewebigen Septen ganz od
teilweise durchzogen und erhalten dadurch eine Andeutung von lappig
Bau. Die Septen sind kernarm und enthalten keine Lymphocyten, sie si
auch frei von Gallengängen und enthalten nur spärliche Gefäße, darun
auch einige kleine Arterien mit Ringmuskulatur und gut ausgebilde
Elastica interna. Durch diese Septen werden Läppchen von 5—10 m
Durchmesser mehr oder minder vollständig abgeteilt. Diese Läppch
haben wegen ihrer sehr verschiedenen Größe und unregelmäßigen Fo
keine Ähnlichkeit mit Leberacini, jedoch zeigen sie unter sich eine we
gehende Übereinstimmung ihrem Bau. Sie sind zusammengesetzt aus se
stark gewundenen und netzförmig zusammenhängenden Zellbalken, d
meist nur enge Lücken und Spalten zwischen sich haben. Die Zellbalk
unterscheiden sich auch hier von Leberzellbalken durch ihre größere Brei
durch dichtere Lagerung der Kerne und das Fehlen einer radiären A
ordnung; verglichen mit dem vorher beschriebenen Knötchen sind sie h
eher etwas schmäler, und ebenso sind auch die Zellen hier im ganz
etwas kleiner. Die Größe der Zellen verhält sich zu der von Leberzell
meist wie 1 : 2, seltener wie 3 : 4. Das Protoplasma der Zellen weicht
bezug auf Färbbarkeit und Granulierung nur wenig von dem der Leb
zellen ab, nur fehlt meist die bräunliche Eigenfarbe der Leberzellen. M
Eosin färbt sich das Protoplasma ziemlich dunkel und auch die Orang
färbung ergibt keinen bedeutenden Unterschied zwischen Leber- und Tum

len, eine bläuliche Tönung kommt nur selten vor. Die Kerne haben rchschnittlich einen Durchmesser von 3—4,5 μ, sind also, absolut genommen, etwas kleiner als Leberzellkerne, meist liegen sie um ihren eigenen rchmesser voneinander entfernt. Die Größenunterschiede zwischen den zelnen Kernen sind im allgemeinen sehr gering, sehr große Kerne fehlen. st durchweg besitzen die Kerne ein schönes Chromatingerüst mit einem rnkörperchen. Dunkle Kerne sind selten, doch kommen Degenerationsscheinungen ziemlich häufig vor.

Die Zellbalken sind in der großen Mehrzahl solid, in der Breite zählen 4—6, an einigen Stellen jedoch auch 8—10 Zellen, auf dem Querschnitt scheinen sie rundlich. In manchen Läppchen fällt auch hier die Randstellung der Kerne an den Balken auf. Dagegen kommen hier wirkliche Gefäßlumina viel häufiger als in dem zuerst beschriebenen Knötchen vor. Ziemlich oft sieht man hier an beliebiger Stelle eines Balkens zwischen 3 Zellen ein rundliches Lumen auftreten, das ungefähr die Größe eines Zellkerns besitzt und mit einer braungelben oder olivengrünen, homogenen, stark lichtbrechenden Masse ausgefüllt ist. Um dieses Lumen sind die nächst gelegenen Zellen radiär angeordnet, sie sind kubisch oder niedrig prismatisch, und ihre Kerne liegen vom Lumen entfernt. Ihr Protoplasma ist ziemlich reichlich und unterscheidet sich in nichts Wesentlichem von dem der Leberzellen. Meist wird das Lumen von 6—8 solcher Zellen umsäumt, an die sich außen polyedrische Tumorzellen anlagern, so daß das Lumen also keineswegs nur von einer Schicht Zellen umgeben ist. Im Längsschnitt konnte ich diese feinen Lumina nie auf größere Strecken hin verfolgen, sie haben also offenbar einen sehr stark gewundenen Verlauf. Diese gallengangkanalähnlichen Formen finden sich ungefähr in gleicher Zahl in den zentralen Partien der großen Knoten.

Die Kapillaren zwischen den Zellbalken sind fast überall sehr eng. Auch sind sowohl Endothelkerne als Kupffersche Sternzellen stets deutlich zu erkennen. Hier und da liegen aber im Tumorgewebe auch etwas weitere Gefäße mit Endothel und einer schmalen, bindegewebigen Adventitia. Arterielle Gefäße mit Ringmuskulatur und Elastica interna konnte ich im Tumorgewebe nirgends nachweisen. In großer Zahl finden sich auch hier wie schon oben beschriebenen rundlichen Bluträume, sie sind hier manchmal sehr groß und haben einen Durchmesser bis zu 3 mm. Auch hier konnte ich durch Anfertigung einer Schnittserie, die 280 Schnitte von 15 μ Dicke umfaßte, ihre Entstehung aus Hämorrhagien sicher nachweisen. Die Lumen erhalten sich durch 16—20 Schnitte und verschwinden dann, indem gewöhnliches Tumorgewebe an ihre Stelle tritt. Sie werden meist in scharfer Linie von Tumorzellen begrenzt, nur höchst selten findet sich an der Peripherie ein Endothelkern, und auch ein maceriertes Endothel ist nirgends anzutreffen. Ziemlich oft kann man einen Zusammenhang dieser Bluträume mit Kapillaren feststellen, die offenbar durch die Zerstörung der Tumorzellen eröffnet worden sind. Neben diesen scharf begrenzten Blutlumen kommen aber auch noch zahlreiche größere und kleinere Hämorrha-

gien von ganz unregelmäßiger Form und unscharfer Begrenzung vor u
ferner finden sich in den zentralen Partien der Knoten auch Nekros
der Zellen. Sie bilden homogene Schollen, in denen sich die Kerne ga
schwach oder gar nicht mehr färben. Stellenweise zeigen auch gan
Gruppen von Zellbalken helle Vakuolen im Protoplasma. Diese nehm
oft den ganzen Zelleib ein und waren offenbar von Fettropfen erfüllt.

Umgeben sind die Tumorknoten von einer 1—4 mm dicken bind
gewebigen Kapsel, welche sie scharf vom umgebenden Lebergewebe a
grenzt und auch die bindegewebigen Septen ins Innere entsendet. D
Bindegewebe ist in den innersten Schichten kernarm, enthält nur spä
liche Lymphocyten und ganz wenige kleine Gefäße. Nach außen hi
gegen, wo es an das Lebergewebe anstößt, wird es reicher an Spind
zellen und Lymphocyten und es treten auch größere Gallengänge n
deutlichem Lumen und Zylinderepithel auf, ferner zahlreiche Gefäß
darunter sowohl Arterien wie Venen. Elastische Fasern finden sich, a
gesehen von den Gefäßwandungen, in ziemlich großer Zahl. Außerde
schließt die äußere Schicht des Kapselbindegewebes schmale Zellbalk
ein, die aus kleinen Zellen mit bläschenförmigem Kern und wenig Prot
plasma bestehen und mit neugebildeten Gallengängen übereinstimme
Diese Zellbalken erscheinen auf dem Längsschnitt als zwei Reihen dic
aneinanderliegender platter oder kubischer Zellen, auf dem Querschn
sind sie rundlich, lassen aber fast nie ein Lumen erkennen. Unter si
hängen sie vielfach netzförmig zusammen und oft kann man auch ihr
direkten Übergang in Leberzellbalken wahrnehmen. Sehr wahrscheinli
sind sie unter dem Einfluß des wuchernden Kapselbindegewebes a
Leberzellen hervorgegangen. Einen Zusammenhang zwischen Galle
gängen und Tumorgewebe konnte ich hingegen nirgends finden. Geg
das umgebende Lebergewebe ist die Tumorkapsel nicht scharf abgegren
denn sie hängt hier mit Glissonschen Scheiden zusammen und send
auch ziemlich breite Bindegewebszüge in die benachbarten Acini, so da
die Leberzellbalken auseinander gedrängt und zum Teil völlig von Bind
gewebe umwachsen werden. Die Leberzellen sind atrophisch und häuf
auch verfettet. Auch das Bindegewebe der Glissonschen Scheiden i
deutlich vermehrt und enthält außer zahlreichen Lymphocyten auch einig
neugebildete Gallengänge. Mit zunehmender Entfernung von dem Tumo
knoten nimmt jedoch das periportale und intraacinöse Bindegewebe fo
schreitend ab, bis wir schließlich in einer Distanz von $\frac{1}{2}$—1 cm vom Tum
völlig normales Lebergewebe antreffen.

Die großen Knoten zeigen jedoch nicht überall die oben beschri
bene regelmäßige Zusammensetzung aus Zellbalken, denn in einigen Pa
tien, besonders an der Peripherie der Knoten, beginnt der Bau wenig
regelmäßig trabekulär zu werden, was sich schon bei schwacher Ve
größerung dadurch bemerkbar macht, daß sich die Zellbalken nicht mel
deutlich abgrenzen lassen und daß die Kapillaren nicht mehr als hel
Lücken und Spalten hervortreten. Außerdem fällt an diesen Stellen d

ßerst dichte Lagerung der Kerne auf. Die Zellen sind sehr klein und sitzen sehr wenig Protoplasma, so daß die Kerne nur um einen halben rchmesser auseinander liegen. Die Zellform ist rundlich oder polye- sch, das Protoplasma erscheint meist etwas heller, die Kerne dagegen was dunkler als in den Tumorzellen der schön trabekulären Partien. e Kerne haben einen Durchmesser von 3—5 μ und sind meist rund, ten oval. Diese Zellen liegen nun nicht in scharf abgegrenzten Balken, ndern bald in größeren Haufen, bald in kleinen Gruppen mit ganz un- gelmäßigen Umrissen. Zuweilen findet man mitten in diesen Zellhaufen ch einige schmale, niedrig zylindrische Zellen radiär um ein ganz feines men ohne Inhalt angeordnet. Zwischen den Zellhaufen liegen hier und kleine, ganz unregelmäßig geformte Spalten, die von feinkörnigen ssen ausgefüllt werden, aber keine endotheliale Wand erkennen lassen. pillaren mit deutlichem Lumen durchziehen nur in geringer Zahl diese llhaufen, stets ist ihr Lumen sehr eng und oft sieht man nur noch eine ihe von hintereinander liegenden Spindelzellen zwischen den Tumor- llen verlaufen. Diese Spindelzellzüge lassen sich aber häufig in Kapil- en mit deutlichem Lumen verfolgen und es ist wahrscheinlich, daß sie rk komprimierte Kapillaren darstellen. Sie sind nirgends von Binde- websfasern begleitet und bedingen auch nirgends einen alveolären Bau. e hier beschriebene kleinzellige Form des Tumorgewebes besitzt offen- r eine bedeutende Wachstumsfähigkeit, denn wir werden ihr später mentlich in den Gefäßen wieder begegnen.

Der große Knoten, der fast das ganze untere Drittel des rechten ppens einnahm, ist im Zentrum in sehr großer Ausdehnung nekrotisch. rner haben Hämorrhagien einen großen Teil des Tumorgewebes zer- ört, an seiner Stelle findet sich ein Netzwerk von breiten und schmalen brinbalken, dessen Maschen mit roten Blutkörperchen oder nekrotischen morzellen angefüllt sind. Manchmal finden sich zwischen den Fibrin- lken auch äußerst zahlreiche feine Chromatinkörner, welche offenbar n zu Grunde gegangenen Kernen herrührten. An einer Stelle hat so- r Verkalkung der nekrotischen Massen stattgefunden. In den Hämor- agien sind oft nur die bindegewebigen Septen erhalten geblieben, an deren Stellen dagegen finden sich auch noch größere und kleinere Reste n Tumorgewebe. Dieses zeigt zumteil den regelmäßig trabekulären au, zumteil hat es den kleinzelligen Charakter.

Von besonderem Interesse ist das Verhalten der Neubildung zu den efäßen, die bei der Weiterverbreitung der Geschwulst in der Leber selbst nd im übrigen Körper eine sehr wichtige Rolle spielen. Die Pfortader- te enthalten in sämtlichen Schnitten, auch in sonst ganz normalem bergewebe, Tumorelemente in dieser oder jener Form. In vielen kleinen sten, die für den Blutstrom offenbar vollständig durchgängig sind, sehen r im Lumen zwischen den roten Blutkörperchen mehr oder weniger hlreiche Tumorzellen liegen. Sie sind meist klein, haben einen ziem- ch dunklen Kern und wenig Protoplasma und liegen isoliert oder in

kleinen Gruppen. Ist letzteres der Fall, so findet man gewöhnlich auch einige spindelförmige Kerne zwischen die Tumorzellen eingestreut. Dabei ist das Venenendothel völlig intakt.

Andere Pfortaderäste dagegen sind vollkommen mit Tumorgewebe erfüllt oder es finden sich neben dem Tumorgewebe noch Thromben aus Fibrin, Leukocyten und roten Blutkörperchen, die zumteil von der Venenwand aus organisiert sind und zum Teil auch von Tumorgewebe durchwachsen werden. Die vollkommen mit Tumorgewebe erfüllten Äste könnte man auf dem Querschnitt mit abgekapselten Tumorknoten verwechseln, wenn nicht die begleitende Leberarterie und ein oder zwei Gallengänge auf die Pfortader hinweisen würden. Die ausfüllenden Tumormassen sind von verschiedener Art. In manchen Ästen erscheinen sie als gut abgegrenzte gewundene Zellbalken mit relativ großen Zellen, welche überall der bindegewebigen Venenwand direkt auflagern. Das Endothel der Vene fehlt, dagegen finden sich zwischen den Tumorzellbalken ganz deutliche Blutkapillaren, die schöne Endothelkerne besitzen und den gleichen Charakter wie in den bisher beschriebenen Tumorknoten haben. Häufiger hat das ausfüllende Tumorgewebe den kleinzelligen Typus, bei dem die Zellen meist nicht mehr in deutlichen Balken, sondern in unregelmäßigen Haufen liegen. Dies ist besonders in den größeren Pfortaderästen der Fall. Auch hier findet sich ein selbständiges Stroma, das an vielen Stellen von sehr engen Kapillaren gebildet wird, deren Endothelrohr ganz deutlich ist, während man an anderen Stellen in der schmalen Spalte nur einen Zug von hintereinander liegenden Spindelzellen sehen kann. Wahrscheinlich handelt es sich hier um kollabierte Kapillaren. Das Endothel der Vene ist auch hier an den meisten Stellen verschwunden, an anderen sieht man noch einzelne Endothelkerne zwischen Tumorgewebe und bindegewebiger Venenwand. Hier und da, aber nur selten, gehen auch einzelne Bindegewebsbalken von der Venenintima aus und ziehen durch das Tumorgewebe zur gegenüberliegenden Wand. Bei diesen ganz mit Tumorgewebe erfüllten Pfortaderästen gewinnt man den Eindruck, daß es sich um ein kontinuierliches Fortwachsen der Neubildung im Gefäßlumen handelt, denn auch die auf größere Strecken hin längs getroffenen Äste lassen keine Lücke in den ausfüllenden Massen erkennen. Wichtig ist nun ferner die Tatsache, daß das kleinzellige Tumorgewebe die Venenwand durchbrechen kann. Durch eine schmale Lücke dringt es nach außen und bildet im angrenzenden Lebergewebe einen Knoten oder einen breiten Strang von bedeutend größerem Durchmesser, als die Lücke in der Venenwand beträgt, so daß also das außen gelegene Tumorgewebe dem intraportalen knospenförmig aufsitzt. Daß es sich dabei nicht um ein Hineinwachsen in einen abgehenden Venenast handelt, beweist das plötzliche Abschneiden der elastischen Venenwand zu beiden Seiten der Lücke, ein Umbiegen nach außen kommt nicht vor. Außerdem fehlt dem knospenförmigen Auswuchs fast stets eine bindegewebige Umhüllung mit elastischen Fasern, er wird meist nur von Lebergewebe begrenzt.

Was die Lebervene anbetrifft, so treffen wir auch in ihren Ästen rall Tumorelemente an, doch nirgends füllen sie das Lumen vollständig , ohne für den Blutstrom Raum zu lassen. Sehr oft begegnen wir ndständigen Thromben, bestehend aus Fibrin, roten Blutkörperchen und ufchen von Leukocyten, in welche die Tumorzellen regellos eingelagert l. Unter diesen letzteren herrscht die größte Mannigfaltigkeit. Man ft hier ziemlich große Zellen, die mit Leberzellen die größte Ähnlich- t haben, sowohl einzeln als in kleinen Gruppen, ferner die kleinen len mit dunklem Kern und wenig Protoplasma, ebenfalls einzeln oder Haufen, in denen auch Spindelkerne vorkommen, ferner ganze Zell- ken mit schönem Endothelbelag und endlich hier und da auch kleine isenkanäle, kurz, es wiederholen sich hier alle Formen, die wir in den erknoten bereits getroffen haben. Das Venenendothel fehlt stets an Stelle dieser Thromben.

Auch die Leberarterie ist nicht frei von Tumorzellen. Allerdings ihr Endothel völlig intakt und die Wandung nirgends durchbrochen, r zwischen den roten Blutkörperchen liegen auch hier zahlreiche kleine morzellen, die meist isoliert sind und sich nur selten zu kleinen Gruppen einigen.

Endlich sind Tumorzellen auch in die Kapillaren eingedrungen, wo n sie stets, auch in sonst normalem Lebergewebe, vorfindet. Sie heben h durch ihren dunklen Kern gut von den Leberzellen ab und liegen t immer vereinzelt. Nur in der Umgebung der Venae centrales sind oft etwas zahlreicher. Wahrscheinlich handelt es sich hier um Zellen, von den kleinsten Pfortaderästen aus in die Kapillaren verschleppt rden sind.

Mit den Gefäßen im innigsten Zusammenhang stehen Tumorknoten Lebergewebe, welche nach ihrer Anordnung um größere Pfortaderäste, rch die Art ihres Wachstums und ihren vom Lebergewebe stark ab- ichenden Bau nicht wohl anders als Metastasen aufgefaßt werden nnen. Diese Metastasen erscheinen in den Schnitten zum größten il als isolierte, von Lebergewebe umschlossene Tumorknoten. Ihre rm und Größe variiert ungemein. Die einen sind rundlich, andere glich oval oder zapfenförmig und viele haben unregelmäßig buchtige rrisse. Manche bilden ganz kleine Zellhaufen, andere haben einen rchmesser von $\frac{1}{2}$ cm. Auch in ihrer Struktur sind nicht alle diese oten gleichartig, doch stimmen sie wenigstens darin überein, daß sie gends die regelmäßig trabekuläre Struktur der großen Knoten auf- isen.

Ein Teil der Knoten ist aus dem kleinzelligen Tumorgewebe aufge- ut, wie es in den größeren Pfortaderästen vorherrschend ist. Hier und erinnern auch diese kleinen Zellen in ihrer Anordnung an die Balken r großen Tumoren, doch sind die zwischenliegenden Kapillaren so eng, ß die Umrisse der Balken nicht recht hervortreten. Die Hauptmasse r Knoten besteht aus locker liegenden Zellhaufen, die ohne jede Regel-

mäßigkeit von äußerst engen oder vollständig komprimierten Kapillare durchzogen werden. Eine alveoläre Struktur tritt nirgends auf. D Tumorzellen haben einen runden, chromatinreichen Kern, der durchschnit lich nur 3 μ im Durchschnitt hält, aber im Verhältnis zum Zelleib noc relativ groß ist, so daß nur ein schmaler Saum von Protoplasma um de Kern herumgelagert ist. Das Protoplasma färbt sich sowohl mit Eos wie mit Orange nur sehr wenig. Hier und da treten auch inmitten d übrigen Zellen 6—8 radiär angeordnete, niedrig zylindrische Zellen au doch ist ein Lumen höchst selten zu erkennen. Infolge der Kleinheit d Zellen heben sich die Tumorherde außerordentlich deutlich vom Lebe gewebe ab, sie erscheinen wegen der dichten Lagerung der Kerne ga dunkel. Umgeben sind sie zum Teil direkt von Lebergewebe, zum Teil ve einem ganz schmalen Saum von Bindegewebe, der zwischen Tumor- u Lebergewebe liegt. Das Lebergewebe zeigt in der Nähe der größere Herde alle Zeichen von Kompression, seine Balken sind äußerst schm und verlaufen konzentrisch um den Tumor. Die Grenze zwischen Lebe und Tumorzellen ist überall scharf, Zwischenformen kommen nicht vo Die Tumorzellen liegen einfach dem innersten Leberzellbalken auf, m selten sind sie von letzterem durch eine Lage schmaler Spindelzellen g trennt. Einige der Knoten sind ganz oder nur an einem Teil ihres Un fangs von einer sehr schmalen Lage von Bindegewebe umgeben. Diese enthält ziemlich zahlreiche spindelförmige Kerne und Lymphocyten, da gegen weder Gallengänge, noch arterielle Gefäße, noch elastische Faser Doch nicht überall zeigen die Tumorherde diese scharfe Grenzlinie gege das Lebergewebe, wobei die anliegenden Leberzellbalken beim Wachstu einfach zur Seite gedrängt werden. Oft tritt ein durchaus maligne Charakter der Tumorzellen zutage. An manchen Stellen nämlich sind di Tumorzellen in die Kapillaren des umgebenden Lebergewebes einge drungen. Eine schmale Reihe von ganz kleinen Zellen, die vom Ker fast ganz ausgefüllt werden, zweigt sich vom Knoten ab und schiebt sic in die Kapillare zwischen zwei atrophischen Leberzellbalken ein und zwa sieht man zwischen Leber- und Tumorzellen noch deutlich das Kapillar endothel. Durch diese Art des Wachstums werden die Leberzellbalke auseinandergedrängt und gehen durch Druck allmählich ganz zugrund An anderen Stellen erscheinen die Konturen der dem Tumor zunächs gelegenen Leberzellen ganz unscharf, die Zellgrenzen sind nicht mehr deutlic zu erkennen und das Protoplasma bildet körnige Massen, in denen nu die Kerne, die sich meist nur schlecht färben, mehr oder weniger scha hervortreten. Offenbar hat hier das andringende Tumorgewebe einen Zer fall der Leberzellen hervorgerufen.

Andere dieser Knoten sind noch bedeutend unregelmäßiger gebaut als die eben beschriebenen. Ihr Gefüge ist überaus locker und von einem trabekulären Bau ist hier keine Rede mehr. Die Zellen sind klein und besitzen einen chromatinreichen Kern und wenig helles Protoplasma, das oft wie zerfetzt aussieht. Sie liegen in der Mehrzahl nicht in einem

en Verbande, sondern einzeln oder in kleinen Gruppen von ganz unelmäßiger Gestalt. Die Zwischenräume werden von einer feinkörnigen se ausgefüllt. Zwischen diesen Zellen treten nun Gebilde auf, die Drüsenkanälen große Ähnlichkeit haben und zwar sind hier die Kanäle Teil bedeutend weiter als diejenigen in den großen Knoten, so daß sie mit Drüsenausführungsgängen vergleichen kann. Das Lumen ist dlich oder oval und hat einen Durchmesser von 10—20 μ, es wird bezt von 10—15 niedrig zylindrischen Zellen, deren Kerne auf der eren Seite liegen, während das Protoplasma gegen das Lumen in ig scharfer Linie abschneidet. Hier und da sind diese Kanäle nicht ig abgeschlossen, da sich an einer Stelle eine Lücke im Epithelg findet. Ferner trifft man hier und da auch Längsschnitte von eren Kanälen, deren Lumen als schmale Spalte erscheint. Im Lumen t meist gar kein Inhalt, seltener ist es mit einer feinkörnigen Masse r mit roten Blutkörperchen angefüllt. Eine Auskleidung mit Endothel et sich nirgends. Außen sind diese Kanäle manchmal von anderen norzellen locker umgeben, oft aber scheinen sie ganz frei zu liegen. zusammenhängendes Kapillarnetz läßt sich in diesem Tumorknoten nt nachweisen, nur an wenigen Stellen finden sich Kapillaren mit deutem Endothelrohr, an anderen Stellen hingegen nur noch Reihen von tereinanderliegenden Spindelzellen. Endlich kommen in diesen Knoten h größere Hämorrhagien vor. Was das Verhalten zum umgebenden ergewebe anlangt, so zeigen diese Knoten ebenfalls eine ausgebchene Bösartigkeit, indem sie in die Kapillaren einwachsen.

Von Bedeutung für die metastatische Natur dieser Knoten sind nun e Beziehungen zu den Pfortaderästen. Auffallend ist schon ihre Anung in kleinere und größere Gruppen, in deren Mitte oft ein Pfortrast mit ausfüllenden Tumormassen deutlich erkennbar ist. Als solcher er charakterisiert sowohl durch die elastischen Elemente der Wandung, durch begleitende Gallengänge und Leberarterien. Um diesen Pfortrast bilden nun die Tumorknoten blatt- oder rosettenartige Figuren, che namentlich bei Lupenvergrößerung sehr charakteristisch sind. Da sind die einzelnen Tumorherde meist nur durch schmale Streifen ergewebe, hier und da auch nur durch eine ganz dünne Lage von degewebe getrennt. Letzteres ist der Fall, wenn die Leberzellen durch uck ganz zugrunde gegangen sind. Dabei platten sich die einander ekehrten Flächen der Knoten gegenseitig ab, und oft kommt es auch Konfluenz benachbarter Knoten, so daß ganz unregelmäßige Formen stehen. Diese Tumorherde liegen nun aber zum größten Teil nur einbar isoliert, denn durch Schnittserien läßt sich leicht nachweisen, die meisten mit den Tumormassen in der Pfortader direkt zusammengen und zwar durch die schon oben beschriebenen Durchbruchsstellen der Venenwand. Die knospenförmige Tumormasse, die durch die Lücke der Venenwand nach außen getreten ist und hier in einem Schnitt nd endigt, sieht man in einem folgenden Schnitt mit einem benach-

barten Tumorknoten in Verbindung treten, und so ist es wahrscheinlich, daß wohl die meisten Knoten direkt aus den Tumorthromben der Pfortader hervorgegangen sind.

c) Lungenmetastasen.

Die Lungenmetastasen bilden in der Mehrzahl kleine rundliche Knoten von 2—5 mm Durchmesser und liegen meist dicht unter der Pleura oder doch nur wenige Millimeter unter ihr im Lungengewebe. Gegen das umgebende Lungengewebe sind sie durch eine schmale Bindegewebskapsel gut abgegrenzt, ferner werden sie ganz oder nur teilweise von einigen wenigen Bindegewebszügen durchsetzt, die spärliche Spindelzellen, einzelne Lymphocyten und auch elastische Fasern enthalten. Hier und da führen diese Septen auch schmale Gefäße mit elastischer Wandung, aber ohne Ringmuskulatur, es wird sich also wohl um Venen handeln.

Was nun das Tumorgewebe selbst anlangt, so ist sein Bau auch in ein und demselben Knoten durchaus nicht überall gleichartig. Es ist, als ob sich hier die verschiedenen Formen der Leberknoten wiederholen und bunt durcheinander mischen würden, doch will ich hier schon hervorheben, daß die Ähnlichkeit mit den metastatischen Knoten in der Leber im ganzen vorherrschend ist. Denn auch hier begegnen wir an den meisten Stellen den kleinen locker liegenden Zellen ohne deutliche trabekuläre Anordnung und inmitten dieser Zellen erscheinen in auffallender großer Zahl die drüsenkanalähnlichen Gebilde mit weitem, ovalem, scharf begrenztem Lumen. An anderen Stellen fehlen diese letzteren und man sieht nur ganz unregelmäßige Haufen von ganz kleinen Zellen, die bald sehr dicht, bald wieder in größeren Abständen liegen. Die große Mehrzahl der Kerne ist klein und dunkel, nur wenige sind etwas größer und schön bläschenförmig. Und endlich gibt es Stellen, wo das Tumorgewebe zum deutlich trabekulären Bau zurückgekehrt ist, der allerdings nirgends so regelmäßig wie in den großen Leberknoten ausgeprägt, aber doch sicher erkennbar ist. Die Balken sind 6—8 Zellen breit und die Zellen entsprechen in ihrer Größe denjenigen in den großen Leberknoten. Die Kerne sind hier fast durchweg schön bläschenförmig und annähernd gleich groß, sie haben einen Durchmesser von 5—6 μ. Hier und da sieht man auch an beliebiger Stelle in diesen Balken ein kleines Lumen von der Größe eines Kerns auftreten, das mit einem homogenen glänzenden Kügelchen von bräunlicher oder olivengrüner Farbe ausgefüllt ist. Das Tumorgewebe hat also auch in den Metastasen die Fähigkeit, zu sezernieren, beibehalten.

Das Stroma der Knoten besteht, abgesehen von den wenigen bindegewebigen Septen, aus Kapillaren und einreihigen Zügen von Spindelzellen, es stimmt also mit dem Stroma der Leberknoten vollständig überein. Faseriges Bindegewebe und elastische Fasern finden sich nirgends in diesem Stroma. Da, wo Tumorzellbalken vorkommen, findet sich auch ein deutliches Netz von Kapillaren, deren Lumen allerdings sehr eng ist. In der endothelialen Auskleidung sah ich auch einzelne Zellen, die an

pffersche Sternzellen erinnern. In den übrigen Partien dagegen sind pillaren mit deutlichem Lumen selten, häufiger sieht man einzelne indelzellen oder kurze einreihige Züge von solchen zwischen den Tumorlen verlaufen. In den größeren Knoten ist es wie in den Leberknoten ausgedehnten Hämorrhagien gekommen, so daß auch hier Fibrinlken und rote Blutkörperchen an Stelle der Tumorzellen liegen. Außern haben sich auch hier rundliche, gut abgegrenzte Bluträume gebildet, rings von Tumorzellen umgeben sind.

Neben diesen rundlichen Knoten finden sich in den Lungen noch einere Tumormassen von ganz unregelmäßiger Form, die aber ebenfalls n einer bindegewebigen Hülle umschlossen werden. Sie hängen oft an ner Stelle mit einem größeren rundlichen Knoten zusammen und es ist öglich, daß sie Fortsätze von diesen letzteren darstellen, welche im ngengewebe weiter wuchern.

Ferner enthalten die Lungenarterien Tumorelemente, aber diese gen meist einzeln zwischen den roten Blutkörperchen, größere Gruppen n Tumorzellen sind selten. In einer größeren Lungenarterie fand ich nen länglichen Pfropf, der in der Hauptsache aus Fibrin und Leukoten bestand, aber auch zahlreiche Tumorzellen enthielt.

Endlich entdeckte ich auch typische Tumorzellen in den Lungenpillaren, wo sie stets ganz deutlich an ihrem runden Kern und hellen otoplasma zu erkennen sind. Außerdem fallen aber schon bei schwacher rgrößerung in den Alveolensepten hier und da dunkelblaue Flecke auf, lche sich bei starker Vergrößerung als große Chromatinklumpen eriesen, welche oft ganz unregelmäßig lappige oder verästelte Form haben d von einem Hof von Protoplasma umgeben sind. Manchmal treten ch mehrere ovale oder runde Chromatinklumpen von der Größe eines erns in einer solchen Protoplasmamasse auf, und es hat den Anschein, s ob diese Gebilde, welche stets im Innern von Kapillaren liegen, zuammengeballte Tumorzellen darstellen.

d) Milz und Nieren.

Schließlich untersuchte ich noch mikroskopisch die Milz und eine iere, in beiden fand sich nichts von Tumorknoten. Hingegen sah ich in ner größeren Nierenarterie zwischen den roten Blutkörperchen einige chere Tumorzellen liegen und einmal bildeten vier Zellen sogar eine sammenhängende Reihe. Auch in den Milzarterien fanden sich einige rdächtige Zellen. Jedenfalls ist es nach dem Befund in der Nierenterie sicher, daß die Tumorzellen auch im großen Kreislauf zirkuliert aben, und es stimmt damit überein, daß auch das Blut der Leberarterie umorzellen enthielt.

Fassen wir die Resultate der bisherigen Untersuchung zuammen, so handelt es sich um einen Tumor epithelialer Natur, er primär in der Leber entstanden ist und sekundär zu Metastasen in der Leber selbst und in den Lungen geführt hat.

Daß der primäre Sitz der Neubildung in der Leber ist, geht einerseits aus dem Ergebnis der Sektion hervor, bei welcher die Organe, welche gewöhnlich als Ausgangspunkte für sekundäre Lebergeschwülste in Betracht kommen, völlig normal befunden wurden. Andrerseits gibt das histologische Verhalten des Tumors Aufschluß, denn er weist zum größten Teil in seinem Bau eine so deutliche Ähnlichkeit mit dem normalen Lebergewebe auf, daß wohl nur die Leber den Mutterboden für die Geschwulst gebildet haben kann. Ebenso zeigen die Knoten in der Lunge stellenweise dieselbe Ähnlichkeit mit dem Lebergewebe, so daß wohl an ihrer metastatischen Natur nicht zu zweifeln ist.

Was die makroskopische Beschaffenheit der Tumoren anbetrifft, so traten sie in Form von großen und kleinen, meist scharf abgegrenzten Knoten im Lebergewebe auf, wobei aber das untere Drittel des rechten Lappens fast ganz von einer großen Tumormasse eingenommen wurde, welche ihrerseits wieder einen deutlich lappigen Bau zeigte. Die Knoten waren von weicher, zum Teil breiiger Konsistenz, die Farbe war meist hellgelb, in einzelnen Knoten des rechten Lappens jedoch auch dunkelgrün und endlich fanden sich auch ausgedehnte Hämorrhagien, deren eine durch Durchbruch in die Bauchhöhle direkt den Tod des Patienten herbeigeführt hat. Schon makroskopisch waren Geschwulstmassen im Stamm der Vena hepatica und in zahlreichen Pfortaderästen deutlich sichtbar. Das Lebergewebe zeigte außer Anämie und leichtem Ikterus keine Veränderungen. Die Lungenknoten waren sämtlich klein, ihr Durchmesser überstieg nicht 1 cm, die Konsistenz war breiig, die Farbe gelblich.

Im mikroskopischen Bild zeigt das Lebergewebe in einiger Entfernung von den größeren Tumorknoten nur ganz geringfügige Veränderungen, nämlich hier und da eine ganz leichte Verbreiterung der Glissonschen Scheiden und leichte Stauung. Die Tumoren selbst zeigen verschiedenen Bau. Die größeren, durch Bindegewebe abgekapselten Knoten, die wir zwar aus später anzuführenden Gründen nicht sicher als primär betrachten können, die aber jedenfalls als die älteren Standorte des Tumorgewebes gelten können, setzen sich aus stark gewundenen

d vielfach anastomosierenden Zellbalken zusammen, die wohl den Leberzellbalken analoge Bildungen aufzufassen sind. r Unterschied besteht wesentlich darin, daß die Zellbalken eiter sind als diejenigen der Leber und daß ihnen die radiäre ordnung fehlt. Die Knoten sind zwar durch bindegewebige pten ganz oder teilweise in Läppchen abgeteilt; aber diese d von so ungleicher Größe und unregelmäßiger Form, daß keinen Vergleich mit Leberacini zulassen. Ebenso fehlen u bindegewebigen Septen die Gallengänge, so daß sie nicht issonschen Scheiden entsprechen können. Arterien sind diesen Septen durch ihre Elastica interna leicht zu erkennen, er das Vorkommen von Venen konnte ich mir nicht recht r werden. Die Tumorzellen sind etwas kleiner als Leberlen und ihr Protoplasma ist meist weniger dicht granuliert das der Leberzellen und entbehrt auch die bräunliche rbung, so daß es etwas heller erscheint. Die Zellbalken sind der Mehrzahl vollkommen solid, daneben aber kommen ziemh häufig Gebilde vor, die engen Drüsenkanälen entsprechen, bei aber die das Lumen umgebenden Zellen infolge ihres mlich reichlichen und dunklen Protoplasmas noch eine große nlichkeit mit Leberzellen bewahren. Die im Lumen entltene, stark lichtbrechende, braungelbe oder olivengrüne sse darf wohl als Galle oder wenigstens als Gallenfarbstoff gesprochen werden. Die Tumorzellen haben also die Fähigit, zu sezernieren, was übrigens auch aus der stellenweise rk grünen Färbung der Knoten hervorgeht, die wohl kaum ein auf Gallenstauung durch Kompression der großen Gallenge zurückgeführt werden kann, da das Lebergewebe nur wach ikterisch erschien. Die engen Kanäle mit stark gendenem Verlauf und manche Balken mit randständigen rnen erinnern wohl am meisten an den tubulösen Bau der ber, wie er bei niederen Wirbeltieren vorkommt. Wichtig die leberähnliche Struktur der Tumoren ist vor allem auch s Verhalten des Stromas, das nirgends von Bindegewebe, ndern nur von Kapillaren gebildet wird, die als feines Netzrk sämtliche Tumorzellbalken direkt umspinnen. Dieses Verlten stimmt also genau mit dem der Leberkapillaren überein d ein weiteres gemeinsames Moment besteht darin, daß auch

in der Wandung der Tumorkapillaren typische Kupfferschi Sternzellen auftreten. An vielen Stellen aber werden di Kapillaren so eng, daß das Tumorgewebe unter mangelhafte Blutversorgung leidet, was ausgedehnte Nekrosen zur Folge ha Ferner kommt es manchmal zu enormen Hämorrhagien, o durch direkte Arrosion von größeren Gefäßen durch die Neu bildung oder durch schlechte Ernährung der Gefäßwandunger ist nicht sicher zu entscheiden. Endlich findet sich auch ziemlic häufig Verfettung als Degenerationserscheinung der Zellen. A mehreren Stellen zeigen jedoch die großen Knoten nicht meh den beschriebenen, regelmäßig trabekulären Bau, sondern ein Zusammensetzung aus locker liegenden Haufen von sehr kleine Zellen, die von spärlichen Kapillaren durchzogen werden. Di Kapillaren sind oft so eng, daß man ihr Lumen kaum meh erkennt, und manchmal sieht man nur eine Reihe von hinte einander liegenden Spindelzellen als Andeutung von Kapillaren

Von einer oder von mehreren Stellen ihres ersten Auf tretens muß nun die Neubildung in Äste der Pfortader durch gebrochen und im Pfortadersystem weitergewuchert sein, den wir treffen eine Menge von Pfortaderästen sowohl auf Quer schnitten als auf Längsschnitten von Tumormassen völlig aus gefüllt, so daß es sich um ein kontinuierliches Fortwachsen i der Gefäßbahn handeln muß, wobei sogar oft noch das Endo thel der Vena erhalten bleibt. Wo der erste Durchbruch statt gefunden hat, konnte ich freilich nicht mehr feststellen. Da in der Vene gelegene Tumorgewebe hat hier und da den trabe kulären, viel häufiger aber den kleinzelligen, lockeren Bau.

Die Ausbreitung im Pfortadersystem hat eine Metastasen bildung in der Leber selbst zur Folge, denn in der Nachbar schaft größerer Pfortaderäste treten kleinere und größere Gruppe von Tumorknötchen auf, die durch eine schmale Lücke in de Venenwand mit den intraportalen Tumorthromben meist direkt zu sammenhängen. Daß es sich hier nicht um primäre Geschwulst herde handelt, die ihrerseits in die Pfortader eingedrungen sind geht wohl daraus hervor, daß sie stets um einen Pfortaderas herum gruppiert sind. Außerdem hat sich sowohl der Cha rakter der Zellen als der Bau der Knoten so sehr vom Leber gewebe entfernt, daß man nicht gut eine Entstehung an Or

d Stelle annehmen kann. Denn wir treffen hier die klein-
lige, lockere Form des Tumorgewebes, in der die trabekuläre
ordnung nicht mehr deutlich zu erkennen ist. Dagegen
mmen in einigen dieser Knötchen Kanäle mit weitem Lumen,
geben von einer größern Zahl niedrig zylindrischer Zellen
r. Ein bindegewebiges Gerüst, das einen alveolären Typus
dingen würde, fehlt auch in diesen Metastasen, das Stroma
steht nur aus Kapillaren. Endlich spricht auch das Ver-
lten gegenüber dem umgebenden Lebergewebe für die meta-
tische Natur dieser Knötchen, denn die Tumorzellen dringen
der Peripherie an mehreren Stellen in die Leberkapillaren
. Auf diese Weise vergrößern sich die Knötchen, sie bringen
s zwischenliegende Lebergewebe zum Schwund, können kon-
ieren und sich mit einer bindegewebigen Kapsel umgeben.

Abgesehen von dieser Art der Metastasenbildung ist es
ch möglich, daß von wandständigen Thromben in größeren
ortaderästen kleine Stücke losgerissen und mit dem Blut-
om verschleppt werden, bis sie irgendwo stecken bleiben
d dort zu neuen Knoten auswachsen. Denn wir treffen in
elen Pfortaderästen und auch in den Leberkapillaren mitten
ischen den roten Blutkörperchen Tumorzellen einzeln und in
einen Gruppen, welche vielleicht auch zur Entstehung sekun-
rer Knötchen Anlaß geben können.

Mit dem Einbruch in die Pfortader und der Metastasen-
dung in der Leber ist aber die Ausbreitung des Tumors noch
cht beendigt, denn auch die Vena hepatica enthält überall
umormassen, jedoch nur in Form von wandständigen Throm-
n, niemals ist das Gefäßlumen vollständig ausgefüllt. Ob
ese Tumormassen von der Pfortader aus durch die Kapillaren
erher verschleppt wurden oder ob es zu einem direkten Ein-
uch in die Lebervenen gekommen ist, ist nicht sicher zu
tscheiden. Beides ist möglich, aber jedenfalls der letztere
odus der häufigere, denn während wir in der Pfortader fast
ur den kleinen Tumorzellen begegnen, finden wir in den Leber-
nen neben letzteren auch ziemlich große, protoplasmareiche
llen, die hier und da auch in schönen netzförmig ver-
ndenen Balken angeordnet sind, zwischen denen Kapillaren
legen sind.

Von den Lebervenen aus hat die weitere Verschleppung der Neubildung in die Lungen stattgefunden, wo es zu Metastasenbildung in Form von meist subpleuralen Knötchen gekommen ist. Ihr histologischer Bau entspricht den in der Lebervene enthaltenen Formen des Tumorgewebes und ist daher ziemlich mannigfaltig. In den meisten Knoten wiegt der kleinzellige Bau mit lockerem Gefüge vor, wobei in großer Zahl die Kanäle mit weitem Lumen auftreten. An manchen Stellen aber finden wir den regelmäßig trabekulären Bau mit deutlich ausgeprägtem Kapillarnetz. Dabei ist besonders wichtig, daß in diesen Balken hier und da auch enge Lumina mit bräunlichem oder olivengrünem Inhalt wie in den Leberknoten vorkommen. Es haben also die verschleppten Zellen die Sekretionsfähigkeit beibehalten.

Von den Lungengefäßen aus sind endlich die Tumorzellen auch in den großen Kreislauf eingedrungen, indem sie wohl zum großen Teil die Lungenkapillaren passieren, ohne stecken zu bleiben oder zu Knoten auszuwachsen. So kommt es, daß wir sichere Tumorzellen auch in Ästen der Nieren- und Leberarterie antreffen, aber nur einzeln und in ganz kleinen Gruppen, welche nicht zu einer eigentlichen Metastasenbildung geführt haben, vielleicht deshalb, weil ihr Einbruch in den großen Kreislauf erst in der letzten Zeit vor dem Tode erfolgte.

Bevor wir an die nähere Vergleichung unseres Falles mit ähnlichen, in der Literatur beschriebenen Neubildungen der Leber herantreten. ist es wohl zweckmäßig, sich über die Natur des Tumors klarzuwerden und seine Bezeichnung festzulegen. Fassen wir zunächst den anatomischen Bau der großen, gut abgekapselten Leberknoten ins Auge, so fällt trotz des Fehlens eines acinösen Baus ihre Ähnlichkeit mit normalem Lebergewebe, sowohl was die Art als die Anordnung der Zellen betrifft, sofort auf, und wir wären, falls diese Knoten die einzige Geschwulstform bildeten, berechtigt, für sie den Namen Adenom zu gebrauchen. Nun tritt aber zu diesen regelmäßig trabekulär gebauten Knoten ein Einwuchern in die Gefäße mit Metastasenbildung in der Leber selbst und in beiden Lungen hinzu, so daß der maligne Charakter der Neubildung klar zutage liegt. Zugleich verliert sich zum Teil der schön trabe-

läre Bau und an seine Stelle tritt ein lockeres Gefüge von kleinen ellen. Wir haben also eine Geschwulst vor uns, die sich zum großen eil in ihrem Bau nur wenig vom Mutterboden entfernt hat und shalb die Bezeichnung Adenom verdienen würde, wenn sich nicht e Weiterverbreitung durchaus nach Art des Karzinoms gestaltete.

Der Schwierigkeit einer genauen Bezeichnung dieser Lebermoren begegnen wir auch überall in der Literatur, denn die serm Tumor ähnlichen Fälle tragen sehr verschiedene Namen. anche Autoren. z. B. Kelsch und Kiener. Engelhardt. arckwald, bezeichnen sie einfach als Adenom oder multiples denom und betonen dabei freilich den malignen Charakter. dem es bei ihren Fällen zum Durchbruch der Neubildung in e Gefäße gekommen ist. Frohmann dagegen benennt den n ihm beobachteten Tumor multiples malignes Adenom, inm er vom anatomischen Gesichtspunkte aus die Bezeichnung arzinom ablehnt, obwohl der Tumor sogar zu Lungenmetaasen geführt hat. Auch Ribbert behält in seiner Geschwulstre den Namen „malignes Adenom" bei. Siegenbeek van eukelom wählt für seine drei Fälle die Bezeichnung Adenorzinom, weil die erste Entwicklung der Geschwulst atypisch, ch Art des Karzinoms sei. Bei den Franzosen endlich ist it Hanot und Gilbert ziemlich allgemein der Titel „Cancer" r diese Tumoren üblich, sie werden einfach dem primären berkrebs zugerechnet. Auch Kaufmann will diese Tumoren s gewöhnliche Karzinome aufgefaßt wissen, sobald sich ihre llen vom Typus der Leberzellen entfernen, indem sie größer er kleiner werden oder eine andere Gestalt annehmen. Ein nwuchern in die Gefäße ist nach ihm gar nicht nötig für karzinomatöse Natur des Tumors. Wollte man streng nach esem Prinzip verfahren, so müßte man allerdings den größten il der bisher als Adenome beschriebenen Fälle unter die rzinome einreihen. Für meinen Fall dürfte wohl am besten Bezeichnung Adenokarzinom passen, welche sowohl auf Ähnlichkeit des Tumorgewebes mit dem Lebergewebe, als f den malignen Charakter mit Wachstum in den Gefäßen und tastasenbildung hinweist.

Die Abgrenzung des Adenokarzinoms der Leber ist jedoch wohl nach der Richtung des gutartigen Adenoms als nach

der Richtung des gewöhnlichen primären Leberkrebses seh
schwierig. Denn einerseits gibt es Tumoren, die ebenfalls i
Form von zahlreichen Knoten in der Leber auftreten und gan
dieselbe Zusammensetzung aus gewundenen Zellbalken un
Schläuchen besitzen, wie sie beim Adenokarzinom vorkommt
nur fehlt der Einbruch in die Gefäße und die Metastasen
bildung in anderen Organen. Solcher Art sind die Fälle vo
Griesinger und Rindfleisch und von Fraser. Schmie
den erwähnt, daß er in seinem Tumor nur an einer einzige
Stelle Tumorzellen in einem Gefäß beobachten konnte. Ob e
sich in diesen Fällen bei vielen Knoten nicht um Gefäßdurch
schnitte handelt, welche mit Tumorgewebe ausgefüllt sind
Jedenfalls erweckt der von Rindfleisch erhobene Befund eine
„serösen Epithels“ auf der Innenfläche der Tumorkapseln diese
Verdacht. Eberth konnte freilich bei nochmaliger Unter
suchung desselben Falles dieses seröse Epithel nicht mehr finden

Andrerseits ist das Adenokarzinom auch vom gewöhnliche
primären Leberkrebs nicht ganz scharf zu trennen. Im all
gemeinen haben wir freilich ein gutes Unterscheidungsmerkma
im Verhalten des Stromas, indem dieses beim primären Leber
karzinom aus einem alveolär gebauten Bindegewebe, bein
Adenokarzinom dagegen stets nur von Kapillaren gebildet wird
Doch gibt es auch hier Übergänge zwischen beiden Formen
wie z. B. die Fälle von Jungmann und M. B. Schmidt be
weisen, bei denen sich sowohl nur mit Kapillarendothel be
kleidete Zellbalken als typisch alveolär gebautes Krebsgewebe
vorfanden. Bei meinem Fall ist allerdings nirgends eine An
deutung von alveolärem Bau vorhanden, so daß er in diese
Hinsicht scharf genug charakterisiert ist.

Eine Vergleichung der bis jetzt publizierten Fälle vo
Adenom und Adenokarzinom der Leber ergibt, daß sie ein
außerordentliche Mannigfaltigkeit aufweisen, so daß nur selte
ein Fall einem andern völlig entspricht, auch wenn wir da
solitäre gutartige Adenom ganz aus dem Spiele lassen. Dies
Verschiedenartigkeit der Tumoren geht sowohl aus der Literatur
übersicht von Frohmann (1894) als aus der Tabelle vo
Eggel (1901) hervor, in welcher er die primären Leberkrebs
mit Einschluß der Adenokarzinome zusammengestellt hat

nstant ist eigentlich nur die mehr oder weniger ausge-
rochene Ähnlichkeit des primären Tumors mit dem Leber-
webe, wobei namentlich auf das von Kapillaren gebildete
roma Wert zu legen ist. Alles übrige, nämlich die Art der
morzellen, die Größe und Verteilung der Knoten, ihre Be-
hungen zu den Gefäßen, die Metastasenbildung und die Be-
affenheit des Lebergewebes, wechselt ungemein.

Es ist daher schon mehrfach versucht worden, eine Ein-
lung dieser Tumoren vorzunehmen. Die bekannteste stammt
n Hanot und Gilbert (1888), welche nach dem makro-
pischen Aussehen der erkrankten Leber die Unterscheidung
gender drei Formen vorgeschlagen haben:

1. Cancer nodulaire (zahlreiche Knoten von verschiedener
öße).

2. Cancer massif (eine einzige große Tumormasse).

3. Cancer avec cirrhose.

Aber Eggel hat schon darauf hingewiesen, daß Hanot
d Gilbert selbst bei ihren Fällen diese Einteilung nicht
eng durchführten, sondern je einen mit Cirrhose kombinierten
ebs beim Cancer nodulaire und Cancer massif unterbrachten.
rner bieten die Cancers avec cirrhose in bezug auf Zahl und
öße der Tumoren das Bild des Cancer nodulaire oder massif
r. Histologisch entsprechen Hanot und Gilberts Fälle von
ncer avec cirrhose hauptsächlich unserm Adenokarzinom, das
n ihnen als Epithéliome trabéculaire bezeichnet wird, während
beiden anderen Formen meist alveoläre Karzinome dar-
llen.

In neuerer Zeit hat Eggel wieder eine Einteilung der
mären Leberkrebse versucht mit Einschluß sämtlicher auch
Adenom bezeichneten Fälle, soweit sie nur irgendwelche
chen von Malignität bieten. Er unterscheidet vor allem
ischen Karzinom der Leberzellen und Karzinom der Gallen-
nge und teilt dann beide Gruppen nach dem histologischen
rhalten in Carcinoma solidum und Carcinoma adenomatosum
, wobei er unter letzterem alle diejenigen Formen zusammen-
t, die „entweder überwiegend oder vollständig adenomatösen
u aufweisen“. Dieser adenomatöse Bau soll im Auftreten
n Knäueln bestehen, die aus vielfach gewundenen Zell-

schläuchen und Zellzylindern von ähnlicher, nur plan- und regelloserer Anordnung wie das Lebergewebe zusammengesetzt sind. Aber auch diese Einteilung befriedigt nicht ganz, denn es gibt Fälle von Carcinoma adenomatosum der Leberzellen, welche vorwiegend oder ausschließlich aus soliden Zellbalken aufgebaut sind, während die Schlauchformen in den Hintergrund treten oder fehlen. So waren z. B. in dem Fall von Frohmann, der von Eggel selbst zum Carcinoma adenomatosum gezählt wird, nur solide Zellbalken vorhanden und auch in meinem Fall stehen in den großen Tumorknoten die kleinen Kanäle gegenüber den soliden Balken an Zahl bedeutend zurück. Es ist daher nach meiner Meinung die Bezeichnung Carcinoma solidum gegenüber dem Adenokarzinom nicht gut gewählt.

Vielmehr sollte das Hauptgewicht bei der Unterscheidung von Adenokarzinom und gewöhnlichem primären Leberkrebs auf das Verhalten des Stromas gelegt werden. Das Adenokarzinom der Leberzellen ist gekennzeichnet durch ein Stroma, das analog demjenigen des Lebergewebes nur aus Kapillaren besteht. Der gewöhnliche primäre Leberkrebs dagegen besitzt ein Stroma aus faserigem Bindegewebe und erhält dadurch einen alveolären Bau, wie er für das ausgebildete Karzinom als typisch gilt. Man sollte daher nach meiner Ansicht eher zwischen Carcinoma alveolare und Carcinoma adenomatosum unterscheiden.

Die beiden Hauptformen des Carcinoma solidum und adenomatosum teilt Eggel nach dem makroskopischen Verhalten in drei Gruppen ein, nämlich

1. die knotige Form (zahlreichere größere und kleinere Knoten, meist gut abgegrenzt),

2. die massive Form (eine große, oft fast einen Lappen einnehmende Tumormasse und daneben oft noch metastatisch kleine Knoten),

3. die diffuse Form (zahllose, ganz kleine, die ganze Leber durchsetzende Knötchen, so daß das Bild einer hypertrophischen Cirrhose entspricht). Ich gestehe, daß mir die Definition der dritten Gruppe nicht ganz klar ist, denn dabei sollte eigentlich das cirrhotische Gewebe durch Geschwulstknoten vorgetäuscht

in. Nun aber stellt Eggel in seiner Tabelle den ersten Fall
n Siegenbeek van Heukelom hierher, bei welchem eine
lbständige Cirrhose des Zellengewebes bestand und ausführlich
schrieben wird. Danach scheint mir diese Gruppe identisch
sein mit dem, was man als kleinknotiges multiples Adenom
mbiniert mit Cirrhose bezeichnen kann.

Unser Fall wäre nach dieser Einleitung bei der knotigen
rm des Carcinoma adenomatosum einzureihen, da sich eine
oße Zahl von größeren und kleineren, allerdings zum Teil
etastatischer Knoten in der Leber verteilt finden.

Da Frohmann 1894 eine vollständige Literaturübersicht
er die Leberadenome gegeben und Eggel 1901 sämtliche
denokarzinome in einer Tabelle zusammengestellt hat, so
nn ich wohl auf eine nochmalige Besprechung der Fälle
r Literatur verzichten und will mich darauf beschränken,
e seit 1901 beschriebenen Fälle von Adenokarzinom zu er-
ähnen. 1902 hat Herxheimer einen Fall von Adeno-
rzinom veröffentlicht, der makroskopisch vollständig das
ld einer hypertrophischen Cirrhose darbot, mikroskopisch
gegen fanden sich Tumorknötchen, bestehend aus gallen-
ngähnlichen Schläuchen und soliden runden Zellhaufen. Diese
aren zum Teil von Endothel, zum Teil auch direkt von Binde-
ewebe begrenzt. Es liegt also ein Übergang zum alveolären
au vor. Durchbruch in Venen und Metastasen fehlen. Einen
weiten Fall von „Adenoma hepatis“ hat Hoppeler 1903
eschrieben. Dabei war die Leber vergrößert und überall mit
aselnuß- bis hühnereigroßen, grauroten Knoten durchsetzt.
ikroskopisch bestanden die Tumoren aus Zellbalken und Zell-
mplexen, die durch schmale Bindegewebslamellen getrennt
aren. Im übrigen waren die Knoten von einem cirrhotischen
indegewebe mit zahlreichen neugebildeten Gallengängen ab-
egrenzt; normales Lebergewebe fand sich nirgends mehr vor.
ngaben über das Verhalten der Gefäße fehlen. Metastasen
aren nicht vorhanden.

Vergleiche ich nun den von mir mitgeteilten Fall mit den
isher veröffentlichten, so ist seine erste Eigentümlichkeit wohl
as Auftreten der Neubildung bei einem $5\frac{1}{2}$jährigen
inde. Das Adenokarzinom der Leber ist eine Krankheit, die fast

nur das höhere Alter betrifft. Das Maximum der Erkrankungen fällt nach Eggel zwischen das 50. und 60. Jahr, dann folgen mit annähernd gleichen Zahlen das 5. und 7. Jahrzehnt. Sehr selten dagegen kommt das Adenokarzinom der Leber im Kindesalter vor. Birch-Hirschfeld beschreibt einen Fall von Adenom mit Übergang in Karzinom bei einem zwölfjährigen Kinde, wobei er anführt, daß der Bau der großen Tumorknoten typisch alveolär war. Ferner betreffen fünf Fälle von Marckwald Kinder im Alter von 9—15 Jahren. Die Fälle sind jedoch in ihrem mikroskopischen Aussehen nur kurz beschrieben, indem auf ihre Übereinstimmung mit einem anfangs beschriebenen Fall bei einem 66jährigen Manne hingewiesen wird. Bei diesem letzteren wurden die Tumorknoten von stark gewundenen Drüsenschläuchen gebildet. Zwischen den Knoten fand sich Bindegewebe mit Gallengängen. Bei vier Fällen war keine Lebersubstanz mehr vorhanden, nur bei einem elfjährigen Mädchen wurden noch Reste von Lebergewebe gefunden. Das Verhältnis der Tumoren zu den Gefäßen wird nicht speziell erwähnt. Ein weiteren Fall von primärem Leberkrebs mit alveolärem Bau wird von Pepper bei einem zwei Monate alten Kinde beschrieben und endlich stammt noch der Fall von Koltmann von einem neunjährigen Kinde, wobei sich in einem alveolär gebauten Bindegewebe epithelartige Zellen vorfanden, doch wurde keine genauere mikroskopische Untersuchung vorgenommen. Es sind also bis jetzt nur acht Fälle von primärem Karzinom oder sog. multiplem Adenom (Marckwald) der Leber im Kindesalter beobachtet. Von diesen betrafen drei alveoläre Karzinome, während ich es bei den fünf Fällen von Marckwald unentschieden lassen muß, ob sie dem gutartigen Adenom oder dem Adenokarzinom angehören. Jedenfalls ist das Adenokarzinom der Leber noch nie in einem so frühen Lebensalter beobachtet worden, wie in dem von mir beschriebenen Fall.

Merkwürdig ist ferner bei unserm Fall das Fehlen der Cirrhose im Lebergewebe, welche sonst sozusagen konstant zusammen mit dem Adenokarzinom auftritt. Denn in sämtlichen Fällen der Literatur fand ich Cirrhose erwähnt, nur Marckwalds erster Fall macht eine Ausnahme. Denn hier

es das Lebergewebe außer brauner Atrophie keine Verände-
ngen, jedenfalls nicht eine Spur von Cirrhose auf. Auch in
einem Fall ist eine Cirrhose ausgeschlossen, denn wenn auch
er und da die Glissonschen Scheiden leicht verbreitert sind,
tritt diese Verbreiterung doch lange nicht überall auf und
so geringen Grades, daß sie erst bei genauer Vergleichung
t normaler Leber zu konstatieren ist. Ebenso ist die Ver-
ehrung der Gallengänge, welche Hand in Hand mit der Ver-
eiterung der Glissonschen Scheiden geht, eine minimale zu
nnen. In einiger Entfernung von den großen Tumorknoten
nirgends ein Acinus oder ein Teil eines solchen von Binde-
webe umschnürt und ebensowenig ist eine intraacinöse Binde-
webswucherung vorhanden. Eine Zunahme des Bindegewebes
Form einer intra- und periacinösen Wucherung treffen wir
r in der nächsten Nähe der großen Tumorknoten, die eine
ehr oder weniger dicke Kapsel um sich gebildet haben. Mit
r periacinösen Wucherung ist auch ein Auftreten von zahl-
ichen neugebildeten Gallengängen verknüpft. Diese Binde-
webszunahme in der Nähe der größeren Knoten wird durch
n Druck der wachsenden Tumoren genügend erklärt.

Der begleitenden Cirrhose wird von vielen Autoren eine
deutende Rolle in der Ätiologie des Adenokarzinoms zu-
eschrieben, indem der Reiz des wuchernden Bindegewebes die
eberzellen zur Umwandlung in Tumorzellen veranlassen soll.
abourin und Brissaud betrachten sie als die direkte Ur-
che der Tumorbildung, und Schmieden sieht in den hyper-
ophischen Leberzellinseln, welche bei Cirrhose vorkommen,
e Vorstufen der Tumoren. Kelsch und Kiener und Froh-
ann dagegen halten beide Prozesse für unabhängig voneinander, Frohmann deshalb, weil in seinem Fall gerade die
n stärksten hypertrophischen Partien im cirrhotischen Ge-
ebe von Geschwulstbildung frei blieben. Hanot und Gilbert
nd Engelhardt sehen Cirrhose und Geschwulstbildung als
olgen derselben Schädlichkeit an. Siegenbeek van Heu-
elom glaubt, daß, „wenn das zu karzinomatöser Entartung
hrende ätiologische Moment in Wirksamkeit tritt, der Form
er Neubildung durch die vorhandene Cirrhose eine bestimmte
ichtung gegeben wird“. Endlich ist Marckwald der Ansicht,

daß die Cirrhose sekundär durch die Tumorbildung verursacht werde. Er nimmt dabei an, daß der Reiz der Tumorentwicklung auch in dem entfernteren tumorfreien Partien der Leber zu allgemeiner Cirrhose führen könne. Der von mir mitgeteilte Fall lehrt nun, daß die Entstehung des Adenokarzinoms durchaus nicht immer an das Vorhandensein einer Cirrhose gebunden ist. Doch muß man bei ihrem fast konstanten Vorkommen immerhin annehmen, daß die cirrhotische Leber einen günstigen Boden für die Entwicklung des Karzinoms bilde, wenn einmal seine uns unbekannte Ursache auf das Lebergewebe einwirkt. Dies geht auch daraus hervor, daß das Adenokarzinom im selben Lebensalter am häufigsten auftritt wie die Cirrhose und daß das männliche Geschlecht weit eher befallen wird als das weibliche. Auf der andern Seite spricht mein Fall gegen Marckwalds Ansicht, daß die Cirrhose sekundär sei, denn trotz reichlicher Tumorentwicklung ist keine allgemeine Cirrhose zustande gekommen. Doch pflichte ich Marckwald darin bei, daß die Tumoren imstande sind, in ihrer Umgebung eine lokale Bindegewebswucherung hervorzurufen.

Nur selten ist beim Adenokarzinom der Leber Metastasenbildung in anderen Organen beobachtet worden, trotz des häufig erwähnten Vorkommens von Tumorgewebe in den Lebervenen. Es ist sehr wohl möglich, daß auch in den Fällen ohne makroskopische Metastasenbildung Tumorzellen in die Lungen gelangten, daß sie aber dort in den kleinen Arterien durch Organisation ihrer thrombotischen Hülle vernichtet oder abgekapselt und dadurch unschädlich gemacht wurden, wie es M. B. Schmidt für die verschleppten Krebszellen bei Karzinomen der Bauchorgane nachgewiesen hat. Den einzigen sicheren Fall von Metastasenbildung außerhalb der Leber bei einem reinen Adenokarzinom fand ich bei Frohmann, vielleicht gehört auch der Fall von Pye Smith hieher. Bei beiden wurden Lungenknoten gefunden. Häufiger führen zum Teil oder vollständig alveolär gebaute Leberkrebse zu Metastasen, besonders bekannt ist unter diesen der Fall von M. B. Schmidt, bei dem außer mehreren in Knoten und Lungen befindlichen Knoten von alveolärem Bau ein Knoten im Sternum gefunden wurde, der

s Galle sezernierenden leberzellähnlichen Zellen bestand. hmidt stellt diesen Befund in Parallele zu den Colloid zernierenden Metastasen des Schilddrüsenkarzinoms. Ebenso schreibt Heller in den Lungenmetastasen eines primären berkarzinoms typische Gallensekretion wie im primären mor, wobei die Galle in schlauchförmigen Gebilden lag. ich mein Fall ist ein weiterer Beleg für die Sekretionsfähigit von Metastasen, denn in einigen Lungenknoten fanden h in den engen Lumina, die hier und da in den Zellbalken ftreten, die gleiche olivengrüne oder braungelbe, homogene asse wie in den Tumorknoten der Leber. Schmidt konatierte für seinen Fall eine gewisse Abhängigkeit der Sekreonsfähigkeit von der Blutversorgung, indem nur diejenigen morzellen Galle zu produzieren vermochten, welche direkt n Kapillaren umgeben waren, während überall da, wo alveorer Bau des Karzinoms auftrat, auch die Gallensekretion fehlte. ieses Verhalten wird auch durch meinen Fall bestätigt, denn r da, wo ein gut ausgebildetes Kapillarnetz die Spalten und icken zwischen den Zellbalken einnimmt, begegnen wir sowohl in den Leber- wie in den Lungenknoten den olivengrünen ümpchen in den kleinen Lumina. In den kleinzelligen rtien dagegen, wo die Kapillaren spärlich und sehr eng nd, finden wir sie nirgends und somit auch nirgends in den eiten Kanälen, die zwischen den kleinen Zellen zertreut gen. Daß die Lungenknoten makroskopisch nicht eine stark üne, sondern nur gelbliche Farbe hatten, ist bei dem relativ ltenen Vorkommen der Gallenklümpchen begreiflich.

Anschließend an die Gallensekretion in den Metastasen öchte ich noch einige Bemerkungen über die Herkunft des tromas in den Metastasen beifügen. Denn es ist auffällig, aß in den Tumorknoten der Lunge keine elastischen Fasern ußer in den Wandungen größerer Gefäße und in einigen enigen bindegewebigen Zügen vorkommen. Das ganze übrige troma besteht nur aus Kapillaren und stimmt also genau mit em Stroma in den Leberknoten überein. Das Vorkommen upfferscher Sternzellen konnte ich nicht mit absoluter Sicherheit feststellen, doch fanden sich immerhin einige Zellen scheinar in den Kapillaren, die an Sternzellen erinnerten. Nach

ganz allgemeiner Ansicht dringen nun bei der Metastasenbildung der Karzinome nur die Krebszellen ohne jede Elemente des Stromas des primären Tumors in die Lymph- und Blutgefäße ein, siedeln sich in Lymphdrüsen, Lungen und anderen Organen an und hier bildet sich infolgedessen ein Stroma, ähnlich dem des primären Tumors, das auf die bindegewebigen Elemente des sekundär befallenen Organs zurückgeführt werden muß. Eine gleiche Neubildung des Stromas müssen wir auch für unsere Lungenmetastasen annehmen, denn von dem normalen Stroma, den Septen der Alveolen und deren elastischen Fasern ist nichts mehr nachzuweisen. Das Stroma besteht nur aus Kapillaren ohne fibröse Adventitia, die zwischen die Zellbalken oder Zellhaufen eingelagert sind, ganz wie in den Leberknoten. Mir scheint daraus hervorzugehen, daß das Stroma in diesen Metastasen neugebildet ist und zwar ganz nach dem Typus der normalen Leberkapillaren. Wir können also den Tumorzellen die Fähigkeit zuschreiben, das Endothel des Gefäßes, in dem sie stecken bleiben, zur Bildung von Kapillaren anzuregen. Noch prägnanter könnte man dies ausdrücken, wenn man den Prozeß der Neubildung des Stromas infolge der Einwanderung der Geschwulstzellen in die Lungen den Vorgängen an die Seite stellt, wie sie sich bei der Genese der Leber beim Embryo vollziehen. Wie mir Herr Prof. Langhans mitteilte, finden sich ganz dieselben Verhältnisse bei dem malignen epithelialen Struma. Allerdings ist auch die Möglichkeit zuzugeben, daß das Stroma von der Leber her mit den Tumorzellen zusammen verschleppt wird, was natürlich nur bei Losreißung größerer Partikel möglich ist. Jedenfalls ist die Gelegenheit zur Verschleppung des Stromas reichlich geboten, da die Tumorthromben der Lebervene zum Teil ein sehr schön ausgebildetes Stroma von Kapillaren aufweisen.

In der Frage nach dem Ausgangspunkt des Adenokarzinoms bin ich geneigt, in meinem Fall eine Entstehung aus den Leberzellen anzunehmen. Dafür spricht erstens der Umstand, daß in den Tumoren verhältnismäßig zahlreiche Zellen vorkommen, die sich in nichts Wesentlichem von Leberzellen unterscheiden, zweitens scheint mir die Fähigkeit der Zellen, Galle zu produzieren, sehr wichtig, und drittens sehe ich eine vollkommene

bereinstimmung des Tumorgewebes mit dem Lebergewebe in m Verhalten der Kapillaren, welche ohne ein bindegewebiges erüst alle Lücken und Spalten zwischen den Zellbalken ein-hmen. Das Auftreten von Kanälen und Schlauchformen ßt sich auch mit der Annahme, daß der Tumor aus Leber-llen entsteht, vereinbaren, wenigstens werden ja von vielen utoren die neugebildeten Gallengänge bei der Lebercirrhose s umgewandelte Leberzellen angesehen. Aus dem Vorkommen n Schlauchformen ohne weiteres auf die Abstammung der eubildung von den Gallengängen zu schließen, scheint mir denfalls nicht gerechtfertigt. Auch mag darauf hingewiesen erden, daß bei meinem Fall viele Kanäle in den großen noten wegen des Protoplasmareichtums der umgebenden Zellen eine große Ähnlichkeit mit Gallengängen hatten; Kanäle nach rt von Gallengängen fanden sich häufiger erst in den Meta-asen der Leber und der Lungen.

Bis vor kurzer Zeit nahmen fast alle Autoren für die eisten Fälle von Adenokarzinom ebenfalls eine Entstehung us den Leberzellen an, nur in wenigen Fällen wurde die eubildung von den Gallengängen abgeleitet, so je ein Fall on Rovighi und Bonome, welche direkten Übergang von allengängen in Tumorgewebe fanden, während kein Zusammen-ang der Neubildung mit den Leberzellen bestand. In neuerer eit wird von Herxheimer wieder ein Fall auf die Gallen-änge bezogen, wobei er die Ansicht ausspricht, daß wohl ei manchen anderen Fällen fälschlicherweise Abstammung on den Leberzellen angenommen wurde. In seinem eigenen all fand Herxheimer vorwiegend Schlauchformen mit hohem ylinderepithel, die bei Anwendung der Weigertschen Neuro-liafärbung vollkommen mit Gallengängen übereinstimmten, ndem sie den Cuticularsaum und die strichartigen Fortsätze wischen den Zellen, wie dies bei Gallengängen der Fall ist, ufweisen. Einen Übergang von Leberzellen in Zylinderepithel ält er nicht für wahrscheinlich, die Gallengänge könnten viel her Zellen hervorbringen, die den Leberzellen gleichen.

1903 sucht dann B. Fischer in einer Arbeit über Gallen-angskarzinome darzutun, daß die meisten Adenokarzinome er Leber von den Gallengängen ausgehen. Er behauptet, wie

übrigens auch Herxheimer, daß die direkte Verbindung von Leber- und Tumorzellbalken, auf die wir weiter unten zu sprechen kommen, nichts für die Entstehung aus Leberzellen beweist, da sie auch bei sekundären Leberkrebsen vorkommen sollen. Ferner stützt er sich auf die Tatsachen, das erstens fast alle Autoren gleichzeitig mit der Tumorbildung Gallengangswucherung gesehen haben und daß zweitens der Rest der Beobachter in den Geschwülsten Schlauchbildungen beschreibt. Er wendet sich nun vor allem gegen Siegenbeek van Heukelom, der die Tumoren von Leberzellen herleitet und die Schauchbildung als „atypische Nachahmungen von Gallengängen“ beschreibt. Fischer sucht ihn durch folgende Punkte zu widerlegen:

1. Die Schlauchformen finden sich in van Heukeloms Fällen gerade in den großen Geschwulstknoten, also da, wo die Geschwulst zuerst entstanden ist.

2. Die Schlauchformen lagen dabei hauptsächlich im Zentrum der Knoten, wo ebenfalls das älteste Gewebe sitzt.

3. Das Karzinom zeigt eine fortschreitende Entdifferenzierung, deshalb können sich nicht aus einfachen Zellbalken die viel komplizierteren Drüsenschläuche gebildet haben.

4. Falls wirklich eine Rückkehr der Leberzellen zur Gallengangsbildung stattfände, so müßten doch in den Metastasen die Schlauchformen vorwiegend vorkommen. Fischer findet aber in seinem dritten Fall in den Lymphdrüsenmetastasen nur alveolär gebauten Krebs mit soliden Strängen und Nestern.

5. Auf Entstehung aus Gallengängen weist auch der Umstand hin, daß Rindfleisch die Geschwulstknoten von großen Gallengängen aus injizieren konnte.

In seinen Schlußfolgerungen geht Fischer so weit, daß er sämtliche Adenome und Adenokarzinome, welche Schlauchformen enthalten, von Gallengängen ableitet.

Mein Fall bietet nun Gelegenheit dazu, die allgemeine Gültigkeit dieser Behauptung entschieden zurückzuweisen. Denn einmal fehlt in meinem Fall eine irgendwie ausgesprochene Gallengangswucherung. Nur in der Nähe der großen Tumorknoten finden wir Neubildung von Gallengängen, die sich aber aus der Bindegewebswucherung der Tumorkapsel einfach er-

ären läßt. Ferner treffen die Einwände, die Fischer gegen egenbeek van Heukeloms Auffassung erhebt, für meinen ll nicht zu, trotzdem letzterer mit van Heukeloms Fällen der Hauptsache große Ähnlichkeit zeigt. Ich will dabei enfalls Punkt für Punkt erörtern.

1. Die großen Knoten sind in meinem Fall vorwiegend s soliden Zellbalken aufgebaut. Enge Kanäle, die aber wegen s Protoplasmareichtums der Zellen noch keine große Ähnhkeit mit Gallengängen haben, kommen allerdings daneben r, sird aber bedeutend in der Minderzahl.

2. Diese Kanäle finden sich in Zentrum und Peripheric r Knoten ungefähr gleichmäßig verteilt.

3. Die Entdifferenzierung, die Fischer für das Karzinom s typisch ansieht, trifft gerade für den Fall zu, daß die aus berzellen entstandene Neubildung gallengangähnliche Schläuche rvorbringt. Denn es ist doch nicht daran zu zweifeln und ht auch aus der Entwicklungsgeschichte hervor, daß die zernierende Leberzelle das höher differenzierte Gebilde ist, s die Gallengangsepithelzelle.

4. In meinem Fall ist es geradezu typisch, daß diejenigen hlauchformen, die durch die zylindrische Form der Zellen ößere Ähnlichkeit mit Gallengängen aufweisen, in größerer hl erst in den Metastasen, sowohl denen der Leber wie nen der Lungen, auftreten. Daß Fischer in seinem dritten ll in den portalen Lymphdrüsen nur solide Zapfen und ster fand, ist erklärlich, da es sich dabei um einen alveoren Krebs der Gallengänge handelte, der mit dem Adenorzinom der Leber gar keine Ähnlichkeit zeigt.

5. Die Möglichkeit, die Kanäle in den Tumoren von den oßen Gallengängen aus zu injizieren, ist an und für sich in Grund gegen die Entstehung der Leberzellen, sondern beist nur, daß die Tumoren mit den Gallengängen irgendwie Zusammenhang stehen. Denn es ist a priori wohl möglich, ß die aus Leberzellen entstandenen sezernierenden Tumorlen einen Zusammenhang mit Gallengängen beibehalten, rauf auch M. B. Schmidt hinweist. Ich konnte allerdings rgends mit Sicherheit einen Zusammenhang zwischen Tumorwebe und Gallengängen sehen, und die Gallenabfuhr war

jedenfalls zum Teil ungenügend, sonst wären nicht einige Knoten stark ikterisch erschienen.

Aus den angeführten Gründen geht hervor, daß wir keineswegs, wie Fischer es will, sämtliche Adenome und Adenokarzinome mit Schlauchformen von Gallengängen ableiten müssen. Auch glaube ich, daß die Fischerschen Gründe nicht zwingend sind, um für die Fälle von Siegenbeek van Heukelom eine Entstehung aus Gallengängen annehmen zu müssen.

Zum Schluß komme ich noch auf die Frage des Wachstums beim Adenokarzinom der Leber zu sprechen. Früher wurde fast allgemein angenommen, daß die zahlreichen Tumorknoten an Ort und Stelle aus den Leberzellen hervorgehen und teils durch Teilung der Tumorzellen selbst, teils aber auch durch fortwährende Umwandlung der angrenzenden Leberzellen in Tumorzellen sich vergrößern. Dabei stützten sich die meisten Autoren auf die Übergangsbilder zwischen Leber- und Tumorzellen, welche am Rand der kleinsten Knötchen auftreten sollen. Diese Übergangsbilder sind am ausführlichsten von Siegenbeek van Heukelom beschrieben worden, der zeigen konnte, daß sich Leberzellbalken direkt in Tumorzellbalken fortsetzen und daß auch die Leberkapillaren direkt in Tumorkapillaren übergehen. Als charakteristische Merkmale der Tumorzellen gegenüber den Leberzellen sah er beim Protoplasma das Fehlen der bräunlichen Färbung und die gröbere Granulierung an, und bei den Kernen die bedeutendere Größe, den stärkeren Gehalt an Chromatin und die polymorphe Gestalt. Er macht nun darauf aufmerksam, daß bei der Umwandlung der Leberzellen in Tumorzellen stets die Veränderung des Kerns der Veränderung des Protoplasmas vorangehe, indem sich in der Umgebung der kleinen Tumoren Zellen finden, welche noch das Protoplasma einer Leberzelle, aber schon einen veränderten Kern besitzen, während das umgekehrte Verhältnis nicht vorkommt. Gestützt auf diese Befunde nimmt also Siegenbeek van Heukelom eine fortschreitende Umwandlung von Leberzellen in Tumorzellen an. Denn außer einer zentralen Vergrößerung der Neubildung an der ersten Stelle ihres Auftretens „hat sich die Entwicklung auch noch so vollzogen, daß, ebenso wie bei

utkrebs und beim Magenkarzinom, die Entartung weiter um
h gegriffen und mehr und mehr normale Leberzellen in
tleidenschaft gezogen hat, zuweilen mit Überspringen von
ischenliegenden Partien."

Diese Auffassung wird nun namentlich von Ribbert an-
ochten. Schon 1898 hat Ribberts Schüler Heussi einen
ll veröffentlicht, bei dem dieselben Bilder wie bei Siegen-
ek van Heukelom gefunden wurden, indem sie auch hier
mor- und Leberzellbalken direkt vereinigten. Doch ließ sich
rch geeignete Färbung mit Orange G überall eine scharfe
enze zwischen Tumor- und Leberzellen feststellen. Heussi
t daher den direkten Zusammenhang von Tumor- und Leber-
lbalken als sekundär auf und erklärt ihn dadurch, daß die
morzellen zwischen den Kapillaren wachsen, indem sie die
berzellen zerstören. Auch Herxheimer und Fischer
ließen sich dieser Ansicht an.

In seiner Geschwulstlehre geht Ribbert selbst eingehend
f das Wachstum des „malignen Leberadenoms" ein. Auf
und der von ihm beobachteten Fälle betont er erstens ein-
l, daß die Multiplizität der Tumorknoten nur eine scheinbare
, indem sie nicht voneinander unabhängig liegen, sondern
r in Gefäßen liegende Tumormassen darstellen, die mit selb-
ndigen Knoten verwechselt werden können, da die Gefäß-
nina durch die Neubildung nicht gleichmäßig zylindrisch,
ndern streckenweise knotig aufgetrieben werden. Die Neu-
dung wachse also an ihrem ersten Entstehungsort in die
fäße, besonders in die Pfortader ein und breite sich dann
f diesem Wege in der Leber aus. Ribbert gibt freilich
Möglichkeit einer Entstehung an mehreren Stellen des
bergewebes zu, glaubt aber, „daß wohl häufiger ein Knoten
r primäre sein wird, und „wenn er einmal im vollen Fort-
reiten begriffen ist, den anderen so weit vorauseilt, daß sie
ben ihm nicht mehr zur Geltung kommen".

Zweitens erklärt Ribbert die von Siegenbeek van
eukelom beschriebene Verbindung zwischen Leber- und
morzellbalken als sekundärer Natur und bezeichnet das Wachs-
n zwischen den Kapillaren in der Richtung der Leberzellbalken
radezu als charakteristisch für das maligne „Leberadenom".

Versuchen wir nun, uns eine Vorstellung von dem Wachstum der Neubildung in unserm Fall zu machen, so wäre es vor allem nötig, den primären Sitz der Neubildung festzustellen. Dabei sind die Möglichkeiten gegeben, daß der Tumor entweder an einer Stelle zuerst auftrat und alle anderen Knoten metastatischer Natur sind, oder daß unabhängig von dem zuerst entstandenen Knoten andere Knoten im Lebergewebe entstanden oder endlich, daß an mehren Stellen gleichzeitig die Entartung eintrat. Ich glaube mit einiger Wahrscheinlichkeit annehmen zu dürfen, daß das untere Drittel des rechten Lappens, da fast ganz von einer großen Tumormasse eingenommen wurde, den ältesten Sitz des Tumorgewebes darstellt. Sämtliche übrige Knoten erreichten lange nicht diese Ausdehnung. Die weitere Ausbreitung der Neubildung in der Leber hat sich jedenfalls zum größten Teil auf dem Wege der Pfortader vollzogen und die große Mehrzahl der kleineren Knoten ist sicher metastatischer Natur. Die Tumormassen sind offenbar von der ersten Einbruchstelle zunächst in die großen Äste und in den Hauptstamm eingewuchert und haben sich von dort aus in der ganzen Leber verbreitet, und zwar wohl zum größten Teil durch kontinuierliches Wachstum im Gefäßlumen. Daneben ist freilich auch die Möglichkeit gegeben, daß größere Stücke von Tumorgewebe in der Pfortader losgerissen werden, in der Leber irgendwo stecken bleiben und zu sekundären Knoten auswachsen. Ich fand in meinem Fall die metastatischen Tumormassen nicht nur in knotig aufgetriebenen Pfortaderästen, sondern auch im Lebergewebe. Dies kommt dadurch zustande, daß das Tumorgewebe an zahlreichen Stellen die Venenwand durchbricht und außerhalb von ihr Knoten bildet, die nur durch eine enge Lücke mit den intraportal gelegenen Tumormassen zusammenhängen. Diese Knoten finden sich in charakteristischer Anordnung um einen größern Pfortaderast gruppiert. Sie bringen bei ihrem weitern Wachstum das zwischenliegende Lebergewebe zur Atrophie und können auch zu größeren Knoten konfluieren, wobei an der Peripherie eine Abkapselung durch Bindegewebe eintritt. Die Knoten, die sich als sichere Metastasen erkennen ließen, hatten fast stets den kleinzelligen, lockeren Bau. Es erhebt sich nun die Frage, ob die große

ekapselten Knoten von regelmäßig trabekulärem Bau, welche
er der unten im rechten Lappen gelegenen Tumormasse
n auf den verschiedenen Schnittflächen der Leber vorfanden,
ht auch metastatischer Natur sein könnten. Ich muß diese
glichkeit zugeben, denn es lagen in einigen Pfortaderästen
h schön trabekulär gebaute Tumorthromben. Freilich konnte
nirgends einen direkten Zusammenhang dieser großen
oten mit intraportal gelegenem Tumorgewebe nachweisen.
muß ich es denn unentschieden lassen, ob diese große
oten Metastasen eines wahrscheinlich im untern Teil des
hten Lappens gelegenen, primären Tumors sind, oder ob sie
oständige primäre Knoten darstellen.

Kehren wir nun zu der Frage zurück, ob sich die Tumor-
oten nur durch Teilung ihrer Zellen oder auch durch direkte
wandlung von Leberzellen in Tumorzellen vergrößern können,
gelang mir in meinem Fall nur bei einem einzigen Knöt-
n von 4 mm Durchmesser, Bilder zu finden, welche den
rdacht einer solchen Umwandlung erwecken konnten. Um
e möglichst scharfe Differenzierung zwischen Leberzellen
l Tumorzellen zu erhalten, bediente ich mich der zuerst von
ussi empfohlenen Färbung mit Orange G. Während nun
Grenze zwischen Tumor- und Lebergewebe auf größere
ecken hin in scharfer Linie verläuft, indem sich die Tumor-
len einfach an die Breitseite der innersten Leberzellreihe
agern, fand sich an anderen Stellen eine Verbindung von
mor- und Leberzellbalken. Ein schmaler Leberzellbalken
ft hier in tangentialer Richtung auf die Peripherie des
mors zu und setzt sich unter allmählicher Verbreiterung
ekt in einen Tumorzellbalken fort, wobei auch die zu beiden
ten des Leberzellbalkens liegenden Kapillaren direkt in
pillaren des Tumorgewebes übergehen. Doch gelingt es
istens auch hier, die Grenze zwischen Leber- und Tumor-
vebe genau zu bezeichnen, denn an die letzte schmale dunkle
berzelle mit chromatinreichem Kern lagert sich meist eine
le an, die durch ihr helleres Protoplasma und ihren größeren
schenförmigen Kern deutlich als Tumorzelle charakterisiert
Diese Tumorzelle ist da, wo sie der Leberzelle anliegt,
ht breiter als die Leberzelle, dagegen nicht so langgestreckt.

Nach dem Innern des Tumors nimmt sie an Breite etwas zu, an dieses breitere Ende schließen sich meist zwei oder drei Tumorzellen an und so entstehen unter stetiger Breitenzunahme die typischen Tumorzellbalken. Eine Einbuchtung der letzten Leberzelle durch die konvex vorragende anstoßende Tumorzelle, wie sie Ribbert in seiner Geschwulstlehre in Fig. 378 (S. 446) abbildet, konnte ich nur selten sehen.

An einzelnen Stellen ist es jedoch trotz Anwendung der Orangefärbung und trotz genauester Beobachtung bei Ölimmersion äußerst schwierig, die Grenze zwischen Tumor- und Leberzellen bestimmt anzugeben. Dies ist besonders da der Fall, wo die Leberzellen nicht stark atrophisch, sondern noch ziemlich groß sind. Hier grenzen nämlich an sichere Leberzellen Zellen an, welche zwar einen etwas größeren Kern besitzen, aber in der Beschaffenheit des Protoplasmas mit Leberzellen noch völlig übereinstimmen. Diese Zellen legen sich zu zweien oder dreien an das Ende eines Leberzellbalkens an und sind eher etwas kleiner als Leberzellen, so daß die Kerne viel dichter gelagert sind, als im benachbarten Lebergewebe. Im weitern Verlauf des Balkens treffen wir dann Zellen mit hellerem Protoplasma an, die als typische Tumorzellen gelten können.

Wir haben also, wie auch Siegenbeek van Heukelom zwischen dem unveränderten Lebergewebe und dem Tumorgewebe Zellen gefunden, deren Protoplasma noch ganz den Charakter von Leberzellen hat, deren Kerne aber durch ihre bedeutendere Größe mit den Tumorzellkernen übereinstimmen. Es fragt sich nun, ob diese scheinbaren Zwischenformen beweisend sind für eine direkte Umwandlung von Leberzellen in Tumorzellen. Ich glaube kaum, denn solche Zellen finden sich nicht nur in den Randpartien, sondern ziemlich häufig auch in den zentralen Partien des betreffenden Knötchens, wo sie mitten zwischen den anderen hellen Zellen eines Balkens liegen. Daß sie hier etwa die Fortsetzung von Leberzellzügen vorstellen, die von unten oder oben her an diese Stelle gelangten, war durch eine kleine Schnittserie leicht auszuschließen. Eine weitere Möglichkeit ist die, daß diese Zellen Leberzellen darstellen, welche von Tumorgewebe umwachsen worden sind

r dagegen spricht, daß gar keine Zeichen von Kompression handen sind und ferner, daß die Kerne bedeutend größer l als bei den Leberzellen. Es bleibt daher nur noch die ahme übrig, daß sie Bestandteile des Tumorgewebes selbst l, welche eine große Ähnlichkeit mit Leberzellen bewahrt en. Wir müssen daher wohl auch die Zellen mit dem chen, leberzellähnlichen Protoplasma, die an der Peripherie Zwischenformen zwischen Leber- und Tumorzellen erscheinen, Tumorgewebe rechnen, ebenso wie die leberzellähnlichen mente in den zentralen Partien. Für diese Ansicht spricht entlich auch, daß wir in den großen abgekapselten Knoten r viele solche Zellen finden. Der Tumor muß also auch seiner weitern Entwicklung imstande sein, stets solche rzellähnliche Formen zu bilden. Ganz ähnliche Befunde auch Frohmann, der mitten in seinen Tumorzellbalken en mit dunklem, stark eosinrotem Protoplasma fand.

Für die Frage des Übergangs von Leberzellen in Tumoren an der Peripherie der Tumorknoten kommen wir also dem Resultat, daß sich zwar keine so deutliche Abgrenzung vorfindet, wie Ribbert sie annimmt, daß aber auch die en mit leberzellähnlichem Protoplasma keineswegs eine kte Umwandlung von Leberzellen in Tumorzellen beweisen, sie sich auch in den zentralen Partien der Tumoren vorden und also zum Tumorgewebe selbst gehören. Freilich auch die Möglichkeit einer Umwandlung von Leberzellen in norzellen nicht mit der Bestimmtheit abweisen, wie es bert tut, aber jedenfalls vergrößert sich der Tumor nicht entlich durch ein solches appositionelles Wachstum.

Vielleicht gibt uns die Arbeit von Adler über helle Zellen der menschlichen Leber einen Anhaltspunkt, wie wir uns Verhältnis der hellen, wenig granulierten Tumorzellen den dunklen, leberzellähnlichen denken können. Adler rscheidet nämlich auf Grund seiner Untersuchungen an Osmium gefärbten Schnitten zwei Zellformen in den norden Leberläppchen. In der fötalen und kindlichen Leber l er sehr zahlreich helle, spärlich granulierte, fast stets freie Zellen ohne bräunliche Färbung, die er für die jünen Formen erklärt, in der Leber des Erwachsenen dagegen

nur dunkle, braune, dicht granulierte, oft fetthaltige Zelle
die er als ältere Formen ansieht. Es wäre nun möglich, da
sich analog auch die aus den Leberzellen hervorgegange
Neubildung verhält, indem die hellen, wenig granulierten Zelle
jüngere Formen darstellen, die dunklen, leberzellähnlichen d
gegen ältere. Einigermaßen für diese Ansicht spricht, daß w
in den großen Knoten, wo offenbar die Neubildung seit lä
gerer Zeit besteht, die dunklen Zellen häufig sehen, in de
Metastasen dagegen, wo das Tumorgewebe jüngeren Datu
ist, die Zellen mit hellem Protoplasma überwiegen.

Im Anschluß an diesen Fall, der hauptsächlich unser I
teresse beansprucht hat, möchte ich noch einige weitere Fäl
von epithelialen Neubildungen der Leber, die sich in d
Sammlung des Berner pathologischen Instituts meist unter de
Namen Leberadenom vorfanden, kurz beschreiben und zusamme
stellen. Ich schildere zunächst den Fall, der dem eben b
sprochenen am nächsten steht.

Fall 2. Von Dr. Pfähler in Solothurn wurden am 21. März 19
einige Stücke Leber in Spiritus zur Untersuchung eingesandt mit folge
den Notizen:

Patient, ca. 60 Jahre alt, erkrankte vor sechs Jahren an Symptome
die auf Cholelithiasis schließen ließen. Einmal war er für kurze Z
ikterisch. Die Leber war damals stark vergrößert, auch druckempfin
lich, die Milz war palpabel. Mit den Gallensteinanfällen Hand in Ha
ging eine beträchtliche Abmagerung von ca. 15 kg. Im Harn kein Eiwe
wohl aber Zucker, der nach drei Wochen für immer verschwand. S
dieser Zeit stets ein gewisses Druckgefühl in der Magengegend, aber Z
nahme des Körpergewichts und relatives Wohlbefinden. Hier und
Gallensteinanfälle. Seit Herbst 1899 wieder Abmagerung bei normale
Urin. Sechs Wochen vor dem Tode heftige Anfälle, Bilirubin im Ha
Kurz vor dem Tode häufiges mäßiges Nasenbluten, dann eine abundan
Dünndarmblutung und Blutbrechen. Tod unter dem Zeichen von Ch
aemie Mitte Februar 1900.

Sektion: Leber gewaltig vergrößert, Oberfläche gleichmäßig höcker
Schnittfläche ikterisch. In der Gallenblase und in den intrahepatisch
Gallengängen reichlich Gallensteinkonkremente. Gallenblase geschrump
Wandung verdickt. Überall bindegewebige Verwachsungen mit dem Dün
darm. Omentum majus mit Colon ascendens und Coecum innig v
wachsen. Milz stark vergrößert, mit den Zeichen des chronischen Mi
tumors. Nieren normal. Darm- und Magenschleimhaut normal.

Die eingesandten Stücke der Leber zeigen eine ungleichmäßig höck
rige Oberfläche. Die Höcker im Mittel von 2—5 mm Durchmesser, 1

n prominierend, durch schmale Furchen voneinander getrennt. Hier da flache Prominenzen mit einem Durchmesser bis zu 1 cm. Schnitthe zeigt dem Aussehen der Oberfläche gemäß eine Lappung. Die pchen haben einen Durchmesser von 2—5 mm. Hier und da auch ßere Felder von 8—12 mm Durchmesser. Zwischen den Läppchen chen, die meist schmal, selten etwas breiter sind. Läppchen von grasher Farbe, Interstitien weniger stark grün.

Mikroskopischer Befund: Sämtliche Schnitte enthalten kein normales ergewebe mehr, sie bestehen aus rundlichen oder leicht ovalen Feldern 1—3 mm Durchmesser, manche sind auch etwas kleiner. Die Felder durch schmale bindegewebige Septen getrennt. Das Bindegewebe ist überall sehr kernreich und enthält äußerst zahlreiche Lymphocyten, meist in Gruppen angeordnet sind, ferner an vielen Stellen, besons an den Knotenpunkten, die bis 1 mm Durchmesser haben können, r zahlreiche weite Gefäße, die fast nur endotheliale Wand haben. ner liegen in diesem Bindegewebe stellenweise nahe beieinander Äste Pfortader und der Leberarterie und größere Gallengänge mit Zylinderhel. An den Knotenpunkten treffen wir manchmal auch noch Reste Acinusgewebe mit kleinen Zellen, die zum Teil Fett und sehr oft ner und Schollen von braunem Pigment enthalten. Zwischen denen finden sich meist bindegewebige Züge, selten normale Kapillaren. der Nähe dieser Acinusreste liegen oft sehr zahlreiche neugebildete lengänge.

Der Inhalt der rundlichen Felder stellt sich bei Lupenvergrößerung z anders dar als die Tumoren in Fall 1. Der periphere Teil der der wird mehr von kompaktem Gewebe gebildet, das einen schmalen, nchmal aber auch breiten Saum darstellt. Das meist große Zentrum gegen bietet das Bild eines Papilloms dar, indem sich hier kleinere de oder schmale längliche Zellmassen finden. Die Zellmassen sind ch helle, zum Teil sehr breite Spalten voneinander getrennt und die nensionen derselben sind derart, daß man glaubt, Quer-, Schräg- und ngsschnitte durch Papillen von ziemlich gleicher Breite zu sehen. Bei rker Vergrößerung aber bemerkt man sofort, daß im Zentrum dieser lmassen kein bindegewebiges Stroma sich findet (Färbung nach van eson), dagegen sind sie an der Oberfläche von einer völlig konuierlichen Lage von Gefäßendothel bekleidet. Die scheinbaren Spalten sprechen also meist recht breiten, sinusartig ausgeweiteten Blutkapilen, und die Balken selbst bestehen aus umgewandelten Leberzellen. liegt also hier, um das sofort zu betonen, eine bedeutende Umwälzung der Architektur des Acinusgewebes vor. Nur da, wo die Zellmassen hter gelagert erscheinen, ist der netzförmige Zusammenhang dieser mina vielfach unterbrochen und hier und da sieht man auch Kapillaren t rundem Querschnitt. Das Endothel mit seinen langen, spindelförgen Kernen ist sehr deutlich und hebt sich häufig in Form einer roten nie von den unterliegenden Zellen etwas ab. Diese eigentümliche

Architektur ist, wie man sieht, ein weiteres Entwicklungsstadium der in Fall 1 beschriebenen Bilder. Auch dort finden sich Gefäße mit schmalem, spaltförmigem Lumen, aber zu dieser eigentümlichen, netzartigen Verbindung kommt es nicht.

In einem gewissen Gegensatz hierzu steht die Erscheinung, daß die Zellen in diesen Balken den Charakter der Leberzellen meist besser gewahrt haben wie in Fall 1. Nirgends findet man kleinzellige Partien wie dort, sondern die polyedrischen Zellen sind durchschnittlich nur sehr wenig kleiner als Leberzellen, so daß die Distanz der Kerne das Anderthalb- bis Zweifache ihres Durchmessers beträgt. Das Protoplasma ist meist heller und weniger dicht granuliert als das der Leberzellen, doch finden sich auch noch recht viele Zellen, die sich mit Eosin und Orange genau gleich wie Leberzellen färben und auch deren bräunliche Eigenfarbe zeigen. Manche enthalten sogar braunes Pigment in größeren Körnern. Diese dunklen Zellen bilden zum Teil ganze Balken, zum Teil liegen liegen sie zerstreut zwischen den hellen Zellen. Die Kerne sind rundlich oder oval und etwas größer wie die der Leberzellen (7 μ), sie sind zum großen Teil schön bläschenförmig und enthalten meist ein deutliches Kernkörperchen, daneben kommen aber auch dunkle Kerne vor. Zwischen diesen deutlich abgegrenzten, einkernigen Zellen finden sich hier und da auch größere, riesenzellähnliche Massen, in denen die runden, schön ausgebildeten Kerne außerordentlich dicht nebeneinander liegen. Die Zahl dieser Kerne kann in einem Schnitt 10—50 betragen. Da aber diese Gebilde entsprechend ihrer Größe in mehreren Schnitten getroffen werden, so ist die Zahl der Kerne noch eine weit höhere. Solche Gebilde können manchmal die ganze Breite eines Balkens einnehmen oder sie liegen mehr in den zentralen Teilen zwischen den einkernigen Zellen.

Die Zellbalken erscheinen in der großen Mehrzahl solid, hier und da zeigt sich aber auch mitten zwischen den Zellen ein rundliches oder spaltförmiges Lumen, das mit einer bräunlichen oder grünen homogenen Masse ausgefüllt ist. Die um das Lumen gelagerten Zellen besitzen kubische oder niedrig zylindrische Gestalt, ihr Kern ist meist zentral gelegen und das dunkle Protoplasma oft bräunlich, dem der Leberzellen ähnlich.

Wie oben erwähnt, ist die periphere Partie der Felder etwas dichter gebaut. Da, wo diese periphere Zone sehr schmal ist, wird sie von 2 bis 4 Zellreihen gebildet, an anderen Stellen dagegen entspricht ihre Dicke ca. 10—12 Zellen und in diese Zellmassen gehen dann von den spaltförmigen Gefäßen Lumina hinein, welche schließlich einen runden Querschnitt annehmen.

In mehreren größeren Pfortaderästen finden sich Tumorzellen, sowohl einzeln als in ganzen Balken, die mit Gefäßendothel bekleidet sind. Ob der Tumor auch in die Lebervene eingebrochen ist, konnte ich nicht entscheiden, da die Lebervenen in der cirrhotischen Gewebe nicht sicher zu erkennen sind.

Der vorliegende Fall schließt sich eng dem ersten an. ich hier finden sich sehr zahlreiche ikterische Knoten, die doch in den untersuchten Stücken nirgends einen Durchesser von 3 mm überschreiten. Die Knoten liegen in einer rhotischen Leber, normale Leber ist in den übersandten ücken nirgends mehr vorhanden. Die Tumorknoten bestehen s stark gewundenen, oft auch anastomosierenden Zellbalken, e sich durch ihre Breite und das Fehlen einer radiären nordnung auszeichnen. Die Zellen sind in der Mehrzahl was kleiner und spärlicher granuliert als Leberzellen, doch den sich auch viele dunkle, braun gefärbte Zellen, die mit berzellen vollkommen übereinstimmen. Merkwürdig sind die hlreichen Riesenzellen, die in den Balken verteilt sind. eben soliden Balken, die das Bild beherrschen, kommen hier d da auch enge Kanäle mit braunem oder grünem Inhalt r, wobei aber die umgebenden Zellen gar keine Ähnlichkeit it Gallengangsepithelien haben. Das Stroma der Balken steht auch hier nur aus Kapillaren, die aber fast überall hr weit sind. Die Blutversorgung war offenbar eine sehr ute und deshalb fehlen regressive Veränderungen, Verfettung nd Nekrose, fast vollkommen. Endlich fanden sich auch umormassen in Pfortaderästen. Von Fall 1 unterscheidet sich r vorliegende Fall hauptsächlich durch das Vorhandensein nes cirrhotischen Lebergewebes zwischen den Knoten, durch e Weite und Form der Kapillaren und durch das Vorkommen on riesenzellartigen Gebilden.

Da der Tumor den trabekulären Bau des Adenoms zeigt, er seine maligne Natur durch das Vorhandensein von umorgewebe in Pfortaderästen unzweifelhaft ist, so müssen ir ihn auch zum Adenokarzinom rechnen. Er zeigt große hnlichkeit mit den mit Cirrhose kombinierten Fällen von indfleisch, Kelsch und Kiener, Engelhardt, Frohann, Schmieden, Hoppeler. Da nirgends mehr eine rößere Partie Lebergewebe, sondern nur noch geringe Reste on Leberläppchen in den Tumorsepten vorhanden waren, so ann ich bei diesem Fall nicht sicher entscheiden, ob früher ine Cirrhose bestanden hat oder ob die Bindegewebswucheung die Folge der Tumorentwicklung ist, wie etwa in der

Umgebung der großen Knoten in meinem ersten Fall, wobei ich jedoch keineswegs wie Marckwald die Ansicht aussprechen möchte, daß Tumoren, die an einigen wenigen Stellen der Leber sich entwickeln, zur allgemeinen Cirrhose führen. Die Anamnese spricht hier einigermaßen für eine früher bestehende, wahrscheinlich biliäre Cirrhose, da Patient schon vor sechs Jahren Symptome von Gallenstauung hatte. Mit den Fällen von Frohmann und Schmieden hat Fall 2 auch das Auftreten von Riesenzellen gemeinsam. Schmieden faßt die Riesenzellen als Übergangsform zwischen hypertrophischen Leberzellen und Tumorzellen auf. Im vorliegenden Fall jedoch finden sich diese Riesenzellen mehr in der Mitte der Tumorknoten und hier wiederum hauptsächlich in der Mitte der Zellbalken. Ich möchte sie daher nicht als Übergangsform zwischen Leberzellen und Tumorzellen ansehen, sondern bin mehr geneigt, sie für eine Degenerationserscheinung zu halten, derart, daß entweder mehrere Zellen konfluiert sind oder eine Tumorzelle nur noch die Fähigkeit der Kernteilung bewahrt hat, während das Protoplasma sich nicht mehr zu teilen vermag.

Daß die Neubildung ihren Ausgang von Leberzellen nahm, ist hier noch wahrscheinlicher als in Fall 1, denn es finden sich gar keine gallengangähnliche Gebilde; auch die kleinen Kanäle werden von Zellen begrenzt, die mit Leberzellen die größte Ähnlichkeit haben. Ferner weist die Gallensekretion und die Zusammensetzung aus Balken, die nur durch Kapillaren getrennt sind, mit großer Bestimmtheit auf den Ursprung aus den Leberzellen hin. Verbindungen zwischen Leber- und Tumorzellen sah ich nirgends und ebensowenig zwischen Gallengängen und Tumorzellen.

Was die erste Entstehung und die Art des Wachstums in diesem Fall anbetrifft, so läßt sich auch hier, da die Pfortader an der Verbreitung der Neubildung mitbeteiligt ist, nicht sicher entscheiden, ob die Tumoren multiple primäre Knoten oder Metastasen darstellen. Der eingesandte Sektionsbericht enthält keine Angabe, ob sich irgendwo in der Leber ein größerer Knoten fand oder ob die ganze Leber diffus von den kleinen Knoten durchsetzt war. Bei einer primären Cirrhose wäre die Entstehung an zahlreichen Stellen jedenfalls das

ahrscheinlichere. Doch möchte ich für viele Knoten eine etastatische Natur annehmen, denn bei vielen, namentlich den eineren Knoten kann man spindelförmige Kerne zwischen r bindegewebigen Kapsel und dem eigentlichen Tumorgewebe hen und dies erweckt zum mindesten den Verdacht auf travenös gelegenes Tumorgewebe.

Fall 3 stammt von einer gerichtlichen Sektion. ein Sektionsprotokoll lt. Soviel sich am gehärteten und zum Teil schon zerschnittenen äparat noch sehen ließ. handelte es sich um einen großen, rundlichen oten von 5—6 cm Durchmesser. der auf der Schnittfläche überall durch ndegewebe gut abgekapselt war.

Mikroskopischer Befund: Das Lebergewebe zeigt eine überaus hochadige Verfettung. so daß nur noch in der Nähe der Glissonschen Scheiden d manchmal um die Venae centrales herum normale Leberzellen gefunden erden können. Das ganze zwischenliegende Gewebe erscheint als ein etzwerk, dessen Maschen von großen, hellen Vakuolen eingenommen erden. Kerne sind hier vielfach nicht mehr zu finden oder färben sich hlecht. die vorhandenen sind schmal und platt gedrückt. Die Glissonhen Scheiden sind nicht verbreitert.

Der Tumor wird umgeben von einer 1—2 mm dicken Kapsel, die den inneren Schichten aus einem kernarmen, grobfaserigen Bindegewebe esteht. In den äußeren Schichten ist das Bindegewebe etwas kernreicher, thält kleine Gruppen von Lymphocyten. zahlreiche kleine Gefäße und engebildete Gallengänge. Hier und da finden sich in der äußeren Kapselhicht auch Äste von Pfortader und Leberarterie und größere Gallengänge a einer Gruppe vereinigt. Von der Kapsel aus ziehen ins Innere des umors schmale bindegewebige Septen, die aus kernarmem Gewebe beehen. Sie teilen das Tumorgewebe in ganz unregelmäßig geformte Felder on sehr verschiedener Größe. die größten haben 1 cm Durchmesser. In en Knotenpunkten der Septen liegen häufig größere Gefäße, sowohl Arterien ie Venen. dagegen nirgends Gallengänge.

Das Tumorgewebe selbst besteht aus Zellbalken und Zellschläuchen, ie vielfach netzförmig zusammenhängen, jede radiäre Anordnung vermissen assen. und so dicht gelagert sind. daß der Tumor auf den ersten Blick olid erscheint. Erst bei genauerer Betrachtung sieht man die sehr schmalen apillaren zwischen den Zellmassen. Die soliden Zellbalken sind im Durchchnitt 3—4 Zellen breit und bestehen aus polyedrischen oder kubischen ellen von sehr verschiedener Größe. doch sind die Zellen in der Mehrahl ungefähr so groß wie Leberzellen. Ihr Protoplasma ist zum Teil eller und bedeutend weniger dicht granuliert als in den Leberzellen, zum eil aber auch ebenso dunkel und bräunlich gefärbt. Die Kerne variieren ehr stark in ihrer Größe, ihr Durchmesser schwankt zwischen 4 und 7 μ, ie meisten sind klein und dunkel. Neben diesen soliden Zellbalken finden ich sehr häufig weite Kanäle mit rundem oder ovalem Lumen, das meist

nur im Querschnitt erscheint. Das Lumen hat einen Durchmesser von 0,02—0,05 mm und wird umgeben von 6—20 Zellen, die meist kubisch, seltener niedrig zylindrisch sind. In ersterem Falle liegt ihr Kern zentral, in letzterem auf der vom Lumen abgewandten Seite. Das Protoplasma ist bei einem Teil der Zellen, welche die Kanäle umgeben, dunkel, leberzellähnlich, bei anderen hell. Im Lumen liegen abgestoßene Zellen und feinkörnige Massen. In sehr ausgedehnten Partien des Knotens ist Verfettung eingetreten, die Zellen sind sehr groß, gequollen und enthalten größere und kleinere Vakuolen. Oft ist der ganze Zelleib von einer großen Vakuole eingenommen, welche den Kern abgeplattet hat. Häufig finden sich solche Zellen auch im Lumen der Schläuche. Das Stroma der Balken und Schläuche besteht, abgesehen von den Septen, aus einem Netz von Kapillaren mit deutlichem Endothel. Die Kapillaren sind aber durchweg äußerst eng, so daß sie nur als ganz feine Spalten erscheinen, und in den verfetteten Partien ist meist gar kein Lumen mehr erkennbar, so daß sich ihr Verlauf nur aus den spindelförmigen Endothelkernen erschließen läßt. In den zentralen Partien des Tumors ist es zu ausgedehnten Hämorrhagien gekommen.

In den Gefäßen des Lebergewebes und der Septen des Tumors finden sich nirgends Tumorzellen.

Dieser Fall gehört wohl in die Kategorie des gutartigen, solitären Leberadenoms. In einer stark verfetteten Leber ohne Cirrhose findet sich ein gut abgekapselter, rundlicher Knoten von 5—6 cm Durchmesser. Er wird ganz unregelmäßig von kernarmen, bindegewebigen Septen durchzogen, die wohl Arterien und Venen, aber keine Gallengänge führen und also nicht mit Glissonschen Scheiden verglichen werden können. Das Tumorgewebe selbst besteht aus netzförmig verbundenen Zellbalken und Zellschläuchen, welche beide zum Teil aus dunklen, leberzellähnlichen, zum Teil aus hellen, spärlich granulierten Zellen von sehr verschiedener Größe zusammengesetzt sind. Die Zellbalken sind etwas breiter als Leberzellbalken und zeigen keine radiäre Anordnung, die Schläuche besitzen meist ein weites Lumen, haben aber keine Ähnlichkeit mit Gallengängen, da die Zellen viel zu reich an Protoplasma sind. Das Stroma wird aus sehr engen Kapillaren gebildet.

Die Neubildung zeigt also im Zellcharakter und im Verhalten des Stromas große Ähnlichkeit mit dem Lebergewebe und ist aus diesen Gründen wohl auch vom Lebergewebe abzuleiten. Von Gallensekretion konnte ich nirgends etwas sehen. Als einfache solitäre Hyperplasie kann der Knoten nicht wohl

fgefaßt werden, da Glissonsche Scheiden und radiäre Anordng der Zellbalken, also jede Andeutung einer acinösen Struktur, hlen. Jedenfalls ist der Tumor durchaus gutartiger Natur.

Ähnliche Fälle sind in der Literatur von Salter und ngelhardt beschrieben, welche die Tumoren ebenfalls von berzellen ableiten. Die solitären Adenome von Wagner und reenish haben wahrscheinlich von Gallengängen ihren Ausng genommen.

Fall 4. Sektion am 25. Januar 1896. 37jährige Frau. Anatomische agnose: Peritonitis puerperalis, Endometritis, Nekrose der Uteruswand, ematöse Schwellung der Vagina, akuter Milztumor, Leberadenom.

Leber groß, Oberfläche mit Fibrin belegt. Schnittfläche etwas blaß. inöse Zeichnung deutlich. An einer Stelle eine runde, prominente Partie n 1 cm Durchmesser, von lobulärem Bau und hellgelber Farbe, scharf gen das normale Gewebe abgesetzt. Konsistenz ziemlich fest.

Mikroskopischer Befund: Lebergewebe ohne Veränderungen. Das nötchen liegt dicht unter der Serosa und zeigt eine dem Lebergewebe nliche Zusammensetzung aus Zellbalken, Glissonschen Scheiden und bervenen. Die Glissonschen Scheiden und Lebervenen sind jedoch sehr regelmäßig verteilt, so daß ein acinöser Bau nur angedeutet ist, und enso fehlt dem Zellbalken meist die regelmäßig radiäre Anordnung; r um einige wenige Venae hepaticae kann man eine solche erkennen. ie Mitte des Knötchens wird von einer breiten Glissonschen Scheide ngenommen, die sich nach allen Richtungen verzweigt. Die schmaleren ste, die von ihr ausgehen, vereinigen sich hier und da wieder, so daß ne Partie ungefähr von der Größe eines Leberacinus ganz von Bindewebe umschnürt wird. Daneben finden sich noch andere, weniger breite lissonsche Scheiden im Knötchen verteilt. Alle sind sehr kern- und efäßreich und enthalten zahlreiche Lymphocyten und neugebildete Gallenänge neben Ästen der Pfortader, Leberarterie und größeren Gallengängen.

Die Zellbalken, die die Hauptmasse des Knötchens ausmachen, sind twas breiter als Leberzellbalken und die Zellen auch etwas größer als eberzellen. Das Protoplasma ist ebenso dicht granuliert wie das der eberzellen, nur fehlt ihm die bräunliche Färbung. Die Kerne entsprechen n Größe, Form und Chromatingehalt den Leberzellkernen. Ziemlich häufig nden sich zwei Kerne in einer Zelle. Die Balken sind meist zwei Zellen reit, und auffallend ist vor allem an vielen Stellen die Randständigkeit er Kerne, doch läßt sich nirgends ein deutliches Lumen in den Balken rkennen. Häufig sieht man einen direkten Zusammenhang zwischen diesen alken und den neugebildeten Gallengängen der Glissonschen Scheiden. ie Zwischenräume zwischen den Balken werden von Kapillaren mit upfferschen Sternzellen eingenommen. Gegen das Lebergewebe ist das nötchen nicht scharf abgegrenzt, seine Balken gehen an vielen Stellen irekt in die Balken der anstoßenden Acini über und die Grenze macht

sich vielfach nur dadurch kenntlich, daß hier die Kapillaren mehr oder minder erweitert sind und daß die Balken des Lebergewebes in der Mehrzahl konzentrisch um das Knötchen verlaufen.

Fall 5. Eine makroskopische Beschreibung fehlt. Mikroskopisch hat der Fall große Ähnlichkeit mit dem vorhergehenden. Lebergewebe normal. Rings von Lebergewebe umschlossen ein rundliches Knötchen von 10—12 mm Durchmesser, dessen Zentrum ebenfalls von einer stark verästelten und verbreiterten Glissonschen Scheide eingenommen wird, die zahlreiche Gefäße, Lymphocyten und neugebildete Gallengänge enthält. Daneben noch zerstreute Glissonsche Scheiden und spärliche Lebervenen, um letztere sind die Zellbalken manchmal einigermaßen radiär angeordnet. Zellbalken zwei Zellen breit, Zellen etwas größer als Leberzellen, ohne bräunliche Färbung, meist stark verfettet. Auch hier in manchen Balken randständige Kerne. Abgrenzung an der Peripherie, zum Teil durch große Lebervenenäste, zum Teil direkter Zusammenhang mit dem benachbarten Acinusgewebe.

Fall 6. Sektion am 17. Februar 1888. 59jähriger Mann. Anatomische Diagnose: Arteriosklerose, Herzhypertrophie, Herzthromben, Stauung in Lungen, Milz, Nieren, Leber, Magen, Darm. Thrombose der rechten Art. pulmonalis, Infarkte in der rechten Lunge, Oedem der Lungen und des Gehirns, Hydrops der serösen Höhlen. Lungenemphysem. Ulcera an den Stimmbändern. Adenom der Leber.

Leber klein, Ränder zum Teil häutig. Oberfläche uneben, fein höckerig. Peripherie der Acini grauweiß, nur mäßig transparent. Centra dunkel braunrot, hier und da konfluierend. An letzteren Stellen sind die braunen Centra dicht aneinander gerückt, eingesunken. An einer Stelle dicht unter der Serosa ein ovaler Knoten von 2:2,5 cm Durchmesser, scharf abgegrenzt, bloß braungelb mit Andeutung einer acinösen Zeichnung, jedoch die Farbe ziemlich gleichmäßig. An der Oberfläche an entsprechender Stellung eine Einziehung.

Mikroskopischer Befund: Im Lebergewebe in der Nähe des Knotens starke Stauung und Verfettung, Glissonsche Scheiden nicht verbreitert. Das Knötchen selbst liegt dicht unter der Serosa. Es läßt in seinem Aufbau eine große Ähnlichkeit mit normalem Lebergewebe erkennen und besteht wie dieses aus Zellbalken, Glissonschen Scheiden und Lebervenen, auch eine radiäre Anordnung der Balken ist angedeutet. Die Acini sind jedoch nicht so regelmäßig geformt wie normal, sie sind oft schwer abzugrenzen und bald kleiner, bald größer als gewöhnliche Leberacini. Dies rührt von der unregelmäßigen Verteilung der Glissonschen Scheiden und Zentralvenen her, welche in sehr ungleichen Abständen liegen. An einigen Stellen finden sich stark verbreiterte Glissonsche Scheiden, die sich sternförmig nach allen Richtungen verzweigen. Sie bestehen aus kernreichem Bindegewebe mit zahlreichen kleinen Gefäßen, Lymphocyten und neugebildeten Gallengängen, an anderen Stellen sind sie nur ganz wenig verbreitert. Hier und da kommt es vor, daß eine Partie von Zellbalken

z vom Bindewebe der Glissonschen Scheiden umzogen wird. Die ervenen sind bedeutend zahlreicher als in der Norm und liegen sehr zu mehreren in einem Acinus. Dies hat zur Folge, daß keine schön iäre Anordnung der Zellbalken zustande kommt, nur die den Leber- en zunächst gelegenen Stücke der Balken stellen sich radiär auf ihr Lumen.

Die Zellbalken entsprechen ganz genau den Leberzellbalken, sind 1—2 Zellen breit und durch normal weite Kapillaren mit Kupffer- en Sternzellen getrennt. Die Zellen stimmen in Größe, Form und nulierung völlig mit Leberzellen überein, nur fehlt die bräunliche bung. Hier und da zeigen sie leichte Verfettung. — Gegen das ergewebe ist das Knötchen zum Teil durch stark verbreiterte Glisson- e Scheiden abgegrenzt, zum Teil geht es ins benachbarte Acinusgewebe r und nur die beginnende Spannung macht die Grenze einigermaßen tlich. Im Knötchen selbst bestehen keine Zeichen von Stauung.

Fall 7. Sektion am 5. Januar 1904. 58jähriger Mann. Anato- che Diagnose: Ulcus duodeni, Darmblutung, geringgradiger Milztumor. genoedem, Leberadenom.

Leber groß, Centra leicht bräunlich, Peripherie getrübt. Auf der nittfläche ein Knötchen von 1 cm Durchmesser, das etwas heller ist, die Umgebung und die normale acinöse Zeichnung zeigt, nur sind die ni etwas vergrößert.

Mikroskopischer Befund: Im Lebergewebe außer ganz geringgradiger fettung keine Veränderungen. Das Knötchen hebt sich im gefärbten parat fast gar nicht von der Umgebung ab, erst bei starker Vergröße- g erkennt man einen Unterschied in den Zellen, indem den Zellen des ötchens die bräunliche Färbung fehlt. Im übrigen herrscht im Knöt- n der normale acinöse Bau mit schön radiärer Anordnung der Zell- ken, nur sind die Acini etwas größer als im übrigen Lebergewebe und finden sich hier und da 2—3 Lebervenen im Zentrum. Die Zellbalken d nur eine Zelle breit und die Zellen entsprechen in Form und Größe Leberzellen, sehr häufig liegen zwei Kerne in einer Zelle. An der ipherie des Knötchens besteht nirgends eine scharfe Grenzlinie, die lbalken verbinden sich mit denen der benachbarten Leberacini, welche kurze Strecken hin konzentrisch um das Knötchen verlaufen.

Bei den Fällen 4—7 finden wir übereinstimmend kleine, kroskopisch gut abgegrenzte Knötchen, die etwas heller als s umgebende Lebergewebe erscheinen. Sie wurden sämtlich zufällige Nebenbefunde bei Sektionen beobachtet. Das kroskopische Bild erinnert bei allen an den acinösen Bau r normalen Leber. Bei Fall 7 ist er deutlich ausgesprochen, nn auch die Acini größer sind als normal, bei Fall 4—6 der acinöse Bau nur angedeutet. Stets finden sich issonsche Scheiden und Lebervenen im Knötchen, erstere

sind im Fall 4—6 zum Teil stark verbreitert und enthalten reichlich neugebildete Gallengänge. Die Zellen der Knötchen entbehren die braune Färbung, sind sonst aber in bezug auf Protoplasma und Kern genau gleich wie Leberzellen. Bei Fall 4 und 5 übertreffen sie die Leberzellen etwas an Größe, was in Fall 5 wohl hauptsächlich auf den großen Fettgehalt der Zellen zurückzuführen ist. Die Zellen bilden netzförmig verbundene Balken, zwischen denen Kapillaren mit Kupfferschen Sternzellen gelagert sind. Die Balken sind in Fall 6 und 7 ebenso breit wie Leberzellbalken, in Fall 4 und 5 etwas breiter und überdies fällt hier an mehreren Stellen die Randständigkeit der Kerne auf, ohne daß eigentlich Kanäle mit Lumen vorkommen. Mit dem umgebenden Lebergewebe stehen die Zellbalken vielfach in direkter Verbindung.

Was nun die Natur dieser Knoten anlangt, so läßt sich darüber streiten, ob man sie besser als solitäres Adenom oder als solitäre knotige Hyperplasie bezeichnen soll. Bei Fall 7, wo sich die Acini des Knötchens nur durch ihre bedeutendere Größe und durch das Fehlen der braunen Färbung in den Zellen von dem umgebenden Lebergewebe abheben, liegt wohl fast eine reine Hyperplasie vor, bei den übrigen Fällen weichen jedoch die Acini der Knötchen auch in ihrer Form ziemlich stark von Leberacini ab und die Knötchen haben einen mehr selbständigen Charakter, so daß sie eher den Namen Adenom verdienen. Es handelt sich dabei wahrscheinlich um eine abnorme Entwicklung einer Gruppe von Leberacini. Im umgebenden Lebergewebe finden wir keine greifbare Ursache für die Entstehung der Knötchen, denn es ist in Fall 4, 5 und 7 ganz oder fast normal und nur in Fall 6 zeigt das Lebergewebe Stauung und Verfettung, was an eine kompensatorische unregelmäßige Vergrößerung einiger Acini denken ließe. Dann ist aber nicht einzusehen, warum diese Vergrößerung nur an einer einzigen Stelle aufgetreten ist. Merkwürdig ist in Fall 4—6 eine starke Gallengangswucherung in den zentral gelegenen Glissonschen Scheiden, und ferner fällt in Fall 4 und 5 die Randständigkeit der Kerne in manchen Balken auf, welche wir in ganz gleicher Weise auch beim Adenokarzinom getroffen haben.

Die den beschriebenen Knoten ähnlichen Fälle von kitansky, Klob, Mahomed rechnet Simmonds, der bst einen Fall beschreibt, zur solitären knotigen Hyperplasie, gelhardt dagegen zum solitären Adenom. Ich glaube, ß wir berechtigt sind, von Adenom zu sprechen, sobald die ötchen im mikroskopischen Bild nicht einfach vergrößerte ini darstellen, sondern in der Form der Acini erheblich vom rmalen Lebergewebe abweichen, und dadurch einen selbstndigen Charakter erlangen.

Literatur.

kitansky. Über Tumoren, bestehend aus Lebertextur neuer Bildung. Wiener allg. med. Zeitschrift, 1859, No. 14.

gner. Drüsengeschwulst der Leber. Archiv der Heilkunde, 1861.

iesinger. Das Adenoid der Leber. Archiv der Heilkunde, 1864.

ndfleisch, Mikroskopische Studien über das Leberadenoid. Archiv der Heilkunde, 1864.

ob, Scheinbare Leberadenoide. Wiener med. Wochenschr., Nr. 76, 77.

erth. Das Adenem der Leber. Dieses Archiv, 1868, Bd. 43.

lter. Case of diseased liver. Transactions of the path. society of London. 1869, Bd. 20.

ltmann, Ein Fall von primärem Karzinom der Leber bei einem neunjährigen Mädchen. Korrespondenzblatt für Schweizer Ärzte, 1873.

pper. Primärer Leberkrebs bei einem acht Wochen alten Kinde. Philadelph. med. Times, 1875 (zitiert nach Birch-Hirschfeld).

lsch et Kiener, Contricution à l'histoire de l'adénome du foie. Archives de physiologie, normale pathologique, 1876.

homed. On two cases of adenoma hepatis. Transactions of the path. society, 1877, Bd. 28.

e Smith, Primary carcinoma of the liver. Transactions of the path. society, 1880, Bd. 31.

rch-Hirschfeld, Bösartige Neubildungen in der Leber. Gerhardts Handbuch der Kinderkrankheiten, 1880, Bd. IV 2.

bourin, Contribution à l'étude des lésions du parenchyme hépatique dans la cirrhose. Essai sur l'adénome du foie. Thèse Paris 1881.

ngmann, Ein Fall von cirrhotischer Leber mit Adenombildung und Übergang desselben in Karzinom. Inaug.-Diss., Berlin 1861.

eenish, Über das Adenom der Leber. Wiener med. Jahrbücher, 1882.

vighi. Sull' adenoma del fegato. Archivio per le scienze mediche, 1884, Bd. 7.

mmonds, Die knotige Hyperplasie und das Adenom der Leber. Deutsches Archiv für klin. Medizin. 1884, Bd. 34.

Brissaud, Adénome et cancer hépatique. Archives générales de méde cine, 1885, Bd. 2.
Hanot et Gilbert, Etudes sur les maladies du foie. Paris 1888, I.
Bonome, Contribuzione allo studio degli adenomi del fegato. Arch. pe le scienze med., 1889, Bd. 13.
Frohmann, Über das Leberadenom. Inaug.-Diss. Königsberg 1894.
Siegenbeek van Heukelom, Das Adenokarzinom der Leber mit Cirr hose. Zieglers Beiträge zur pathol. Anatomie u. allgem. Path. 1894, Bd. 16.
Heller, Ein Befund von Galle produzierenden Metastasen in der Lunge Zentralblatt für allg. Path. u. path. Anat., 1895, Bd. 6.
Marckwald, Das multiple Adenom der Leber. Dieses Archiv, 189(Bd. 144.
M. B. Schmidt, Über Sekretionsvorgänge in Krebsen der Schilddrüs und der Leber und ihren Metastasen. Dieses Archiv, 1897, Bd. 148
Heussi. Über das Wachstum des Adenokarzinoms der Leber. Inaug. Diss., Zürich 1898.
Engelhardt, Über das multiple und solitäre Adenom der Leber. Deut sches Archiv für klin. Medizin, 1898, Bd. 60.
Witwicky, Zur Lehre von den adenoiden Neubildungen der Leber. Zeit schrift für klin. Medizin, 1899, Bd. 36.
Schmieden, Lebercirrhose und multiple Adenombildung. Dieses Archiv 1900, Bd. 159.
Sokoloff, Adenokarzinom mit Flimmerepithelzellen in der Leber. Diese Archiv. 1900, Bd. 162.
Fraser, Lebercirrhose mit multipler Adenombildung. Dieses Archi 1901. Bd. 165.
Eggel. Das primäre Karzinom der Leber. Zieglers Beiträge zur pati Anat. u. allg. Path., 1901, Bd. 30.
Herxheimer, Über einen Fall von Adenokarzinom der Leber. Zentral blatt für allg. Path. u. path. Anat., 1902, Bd. 13.
Fischer, Über Gallengangskarzinome, sowie über Adenome und primär Krebse der Leberzellen. Dieses Archiv, 1903, Bd. 174.
Hoppeler, Über einen Fall von Adenoma hepatis. Inaug.-Dissertation Zürich 1903.
M. B. Schmidt, Die Verbreitungswege der Karzinome und die Beziehun generalisierter Sarkome zu den leukämischen Neubildungen Jena 1903.
Ribbert, Geschwulstlehre. Bonn 1904.
Adler. Über helle Zellen in der menschlichen Leber. Zieglers Beiträg zur path. Anat. u. allg. Path., 1904, Bd. 35.

Erklärung der Abbildungen auf der Tafel.

Fig. 1. Leitz Obj. 7. Oc. 1. Fall 1. Partie aus einem großen Tumor knoten der Leber. Breite Zellbalken, getrennt durch schmal

Kapillaren mit deutlichem Endothel. Bei a ein kleines Lumen mit homogenem, grünlichem Inhalt (schwarz gezeichnet).

2. Leitz Obj. 3. Oc. 1. Fall 2. Zwei Felder von Tumorgewebe, umgeben von cirrhotischem Gewebe. Der Bindegewebskapsel anliegend ein schmaler Saum von Tumorzellen (a). Im Zentrum papillenartige Tumorzellmassen.
3. Leitz Obj. 7. Oc. 1. Fall 2. Tumorgewebe aus dem Zentrum eines Feldes. Zellbalken getrennt durch sehr weite Kapillaren. Bei a eine Riesenzelle.
4. Leitz Obj. 7. Oc. 1. Fall 2. Papillenartige, quergeschnittene Tumorzellbalken mit deutlichem Endothelüberzug. Die leeren Räume stellen also Lumina von Blutkapillaren dar.

Fig. 1.

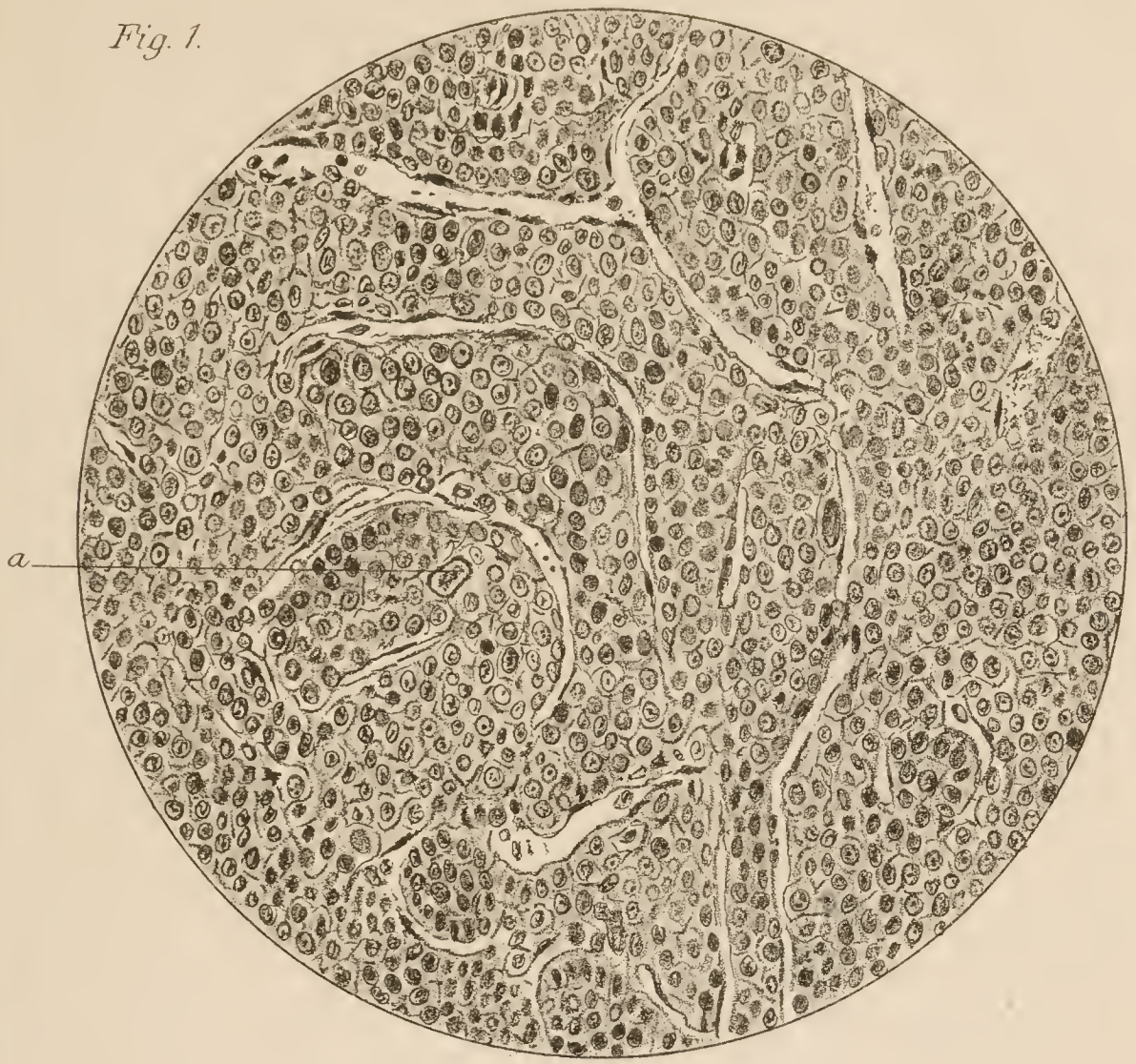

Fig. 3.

Fig. 2.

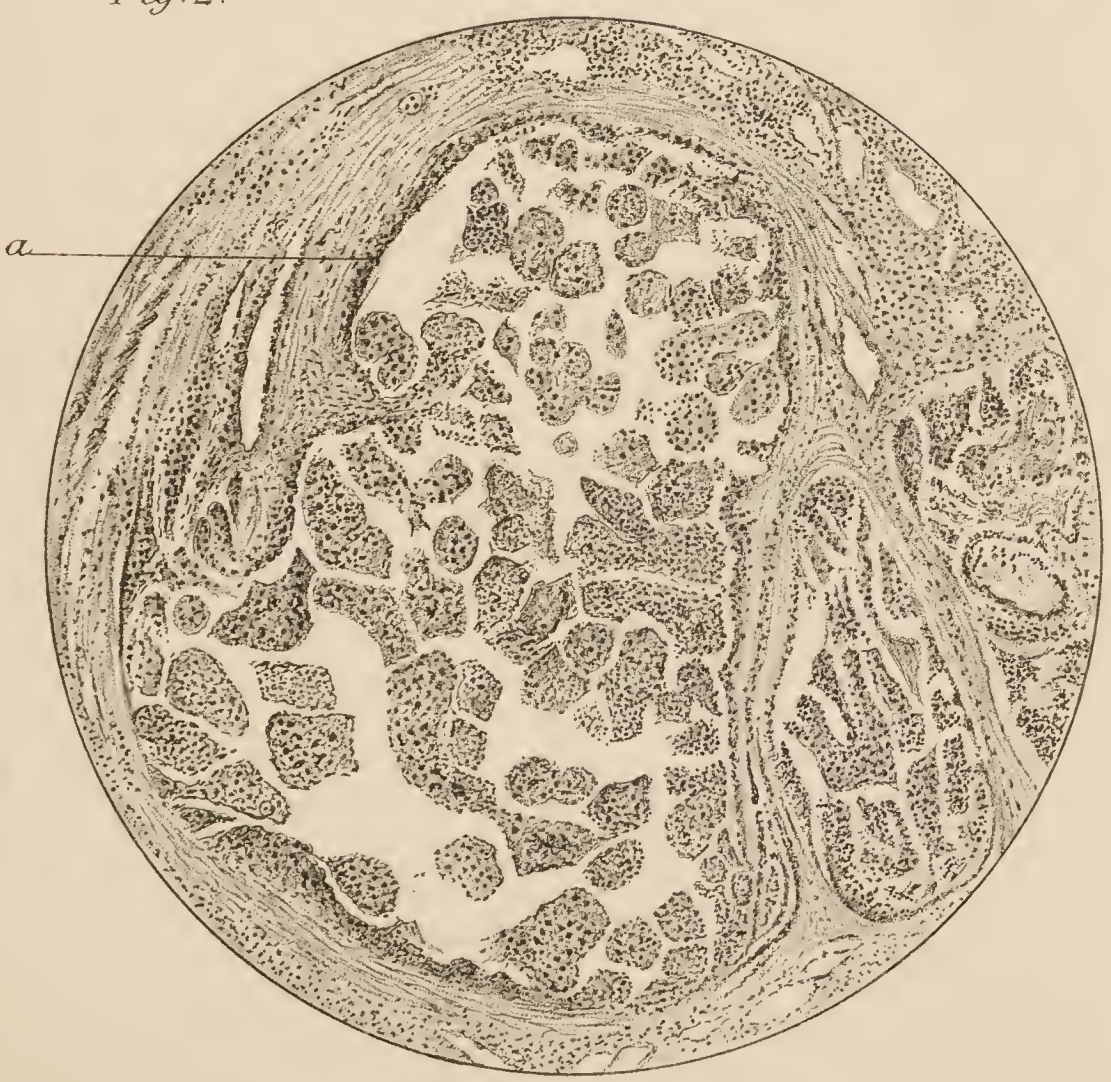

Fig. 4.

L. J. Thomas, Luh. Inst, Berlin S 53